Prof. Dr. A. Buschke
Berlin W. 35
Lützowstr. 60a

BEITRAG ZUR FRAGE DER BEDEUTUNG DER INNEREN SEKRETION IN DER DERMATOLOGIE

EINE KLINISCHE STUDIE

VON

JAMES STRANDBERG

ARZT DER POLIKLINIK DES
KRANKENHAUSES ST. GÖRAN

MIT 52 TEXTFIGUREN

STOCKHOLM 1917 :: ISAAC MARCUS' BOKTRYCKERI-A.-B.

22900347784

Med
K33598

Prof. Dr. A. Buschke
Berlin W. 35
Lützowstr. 60a.

AUS DEM KRANKENHAUSE ST. GÖRAN IN STOCKHOLM
(DIREKTOR: DOCENT DR. MED. KARL MARCUS)

✠

BEITRAG ZUR FRAGE DER BEDEUTUNG DER INNEREN SEKRETION IN DER DERMATOLOGIE

EINE KLINISCHE STUDIE

VON

JAMES STRANDBERG

ARZT DER POLIKLINIK DES
KRANKENHAUSES ST. GÖRAN

MIT 52 TEXTFIGUREN

✠ ✠
✠

STOCKHOLM 1917 :: ISAAC MARCUS' BOKTRYCKERI-A.-B.

11478 736

WELLCOME INSTITUTE LIBRARY
Coll welMOmec
Call No. WK

Dem nordischen

Dermatologischen Verein

In Verehrung und Dankbarkeit

Zugeeignet

INHALT.

Seite

Einleitung 1

Übersicht über den Zustand der Haut bei typischen Veränderungen in endokrinen Drüsen 7
Die Keimdrüsen 7
Die Hypophyse 16
Die Schilddrüse 19
Die Epithelkörperchen 23
Die Nebennieren 24
Sonstige endokrine Organe 27

Die Bedeutung der Veränderung in der inneren Sekretion alsdisponierendes Moment für Hautkrankheiten 30

Das Verhalten der inneren Sekretion bei einigen ihrer Ätiologie nach unbekannten Hautkrankheiten 35

Verhornungsanomalien 36
Ichthyosis foetalis 38
Ichthyosis vulgaris 40
Ichthyosis atypica (Keratoma palmare et plantare hereditarium, Erythrodermie ichthyosiforme congénitale und ähnliche Verhornungsanomalien) 47
Dariers Krankheit (psorospermosis follicularis vegetans) 74

Störungen in der Haarbekleidung 76
Alopecia congenita 76
Alopecia areata 91

Nagelveränderungen 113

Sklerodermie 146

Hautatrophien 152

Epidermolysis bullosa hereditaria, Dermatitis herpetiformis, Pemphigus und Herpes gestationis 154

Vitiligo 160

Geschwülste 171

Zusammenfassung und Schlussfolgerungen 176

Literaturverzeichnis 178

Einleitung.

Obschon die gewöhnlichsten Symptome der Hautkrankheiten im allgemeinen mit dem blossen Auge sichtbar sind, so ist die Diagnose dieser Krankheiten schwer und die Kenntnis ihrer Ursachen mangelhaft.

Die diagnostischen Schwierigkeiten beruhen wohl in der Hauptsache darauf, dass nicht wenige pathogenetisch vollständig voneinander verschiedene Hautkrankheiten in ihrem Äusseren ausserordentlich ähnlich sind. Die Schwierigkeit, die richtige Ätiologie zu finden, hängt von den mannigfaltigen Umständen ab, die Hautaffektionen hervorrufen können. Ausser exogenen Ursachen gibt es auch viele endogene, und in gewissen Fällen ist die Ätiologie nicht in einem einzigen Moment, sondern in einem Komplex von solchen zu suchen.

Die exogenen Ursachen sind verhältnismässig wohl bekannt. Dieselben sind nämlich im allgemeinen mehr beachtet als die endogenen, teils weil sie oft handgreiflicher und leichter sicher zu konstatieren sind, teils vielleicht auch, weil infolge der Aussprüche verschiedener autoritativer Dermatologen, in erster Reihe unter ihnen v. Hebra an der Spitze der Wiener Schule, die Haut als ein Organ für sich betrachtet worden ist, das durch den Zustand des Körpers im übrigen äusserst wenig beeinflusst wird. Allmählich hat sich indessen die besonders von französischer Seite verfochtene Auffassung, dass bei der Ätiologie der Hautkrankheiten der Allgemeinzustand eine ausserordentlich wichtige Rolle spiele, immer mehr geltend gemacht.

Für den Dermatologen ist es somit von grosser Bedeutung, die Fortschritte der inneren Medizin zu verfolgen und die dort gemachten Erfahrungen in seinem Spezialgebiete fruchtbringend zu machen zu suchen.

Die Kenntnis der inneren Sekretion, die augenblicklich gleichsam eine Modesache in der Medizin ist, ist auch in der Dermatologie verwendet worden. Hierbei sind viele wichtige, den Einfluss der endokrinen Drüsen auf die Haut beweisende Umstände festgestellt worden. Manche Hypothesen und Behauptungen von mehr oder weniger zweifelhaftem Wert sind indessen zum Vorschein gekommen. "Ich brauche nicht zu betonen, ein wie dunkles und hypothesenreiches Gebiet ich hiermit betrete. Schon die Abgrenzung ist kaum möglich; denn mehr und mehr ist man zu der Überzeugung gelangt, dass auch vielen mit äusserer Sekretion funktionierenden Drüsen eine innere Sekretion zukommt." Mit diesen Worten leitet Jadassohn in seinem Referat über die Hautkrankheiten bei Stoffwechsel-Anomalien auf dem Dermatologentag zu Bern 1904 das Kapitel über den Einfluss der inneren Sekretion auf die Haut ein. Infolge der neuen Untersuchungsmethoden und der grösseren Möglichkeiten der Feststellung endokriner Störungen scheint es jedoch sehr wahrscheinlich, dass die Dermatologie noch manche reiche und wertvolle Erweiterungen in Erfahrungen und Wahrnehmungen zu erwarten hat, die eine Erklärung für die früher dunklen Fragen geben können.

Die Verfahren, die es gibt, um zu beurteilen, ob eine Hautkrankheit auf endokriner Basis steht, scheinen mir zu sein:

1. *Ein genaues Studium der Klinik der Krankheit.*
2. *Therapeutische Versuche mit Organextrakten.*
3. *Pathologisch-anatomische Untersuchungen.*
4. *Experimentelle Untersuchungen.*

Diese anscheinend teilweise einfachen Vorgänge sind jedoch beim Studium dieser Krankheiten recht schwer durchzuführen. Dies will ich hier näher erklären.

Ein genaues Studium der Klinik einer Hautkrankheit kann natürlich auf keine unüberwindlichen Schwierigkeiten stossen. Die dermatologische Literatur ist sehr reich an deskriptiven Untersuchungen und Zusammenstellungen verschiedener

Krankheitsgruppen. Dagegen wird selbst in Krankengeschichten, wo der rein dermatologische Teil sehr sorgfältig und detailliert geschildert ist, der Allgemeinzustand des Patienten nicht selten wenig beachtet. In der nicht dermatologischen medizinischen Literatur ist oft das Gegenteil der Fall. Ein inniges Zusammenarbeiten der Internen und der Dermatologen dürfte ausserordentlich fruchtbringend und deshalb beim Studium der inneren Sekretion und ihrer Bedeutung für die Dermatologie wünschenswert sein.

Die Wirkung der Organtherapie auf eine Hautaffektion ist mit sehr grosser Vorsicht zu beurteilen. Hier gilt es vor allem, wie bei anderen therapeutischen Eingriffen, dass man nicht immer weiss, ob die erzielte Wirkung post oder propter eingetreten ist. Manche Dermatosen, und unter diesen auch solche, die von gewissen Seiten mit der inneren Sekretion in Zusammenhang gestellt worden sind, z. B. Psoriasis, kennzeichnen sich durch eine gewisse Periodizität mit spontanen Remissionen von Besserung und Verschlimmerung. Eine Besserung durch Organextrakte braucht nicht notwendig zu beweisen, dass die Krankheit auf einer fehlenden Funktion in der betreffenden Drüse beruht. Die Wirkung kann auf Grund einer Korrelation zwischen den endokrinen Organen entstehen. Wiesel betont, dass es, "nach dem heutigen Stande des Wissens keinem Zweifel unterliegt, dass es rein uniglanduläre Erkrankungen im strengen Sinne des Wortes überhaupt nicht gibt." Bei der Dysfunktion ist es schwer, die richtige Methode für eine Substitutions-Therapie zu finden. Ferner wolle man daran denken, dass die Thyreoideapräparate Jod enthalten, und dass dieses zuweilen selbst in kleinen Gaben einen günstigen Einfluss auf gewisse Hautaffektionen ausüben kann. Durch die Organbehandlung kann es auch eintreffen, dass die Beschaffenheit der Haut sich so verändert, dass diese für die Entwicklung einer gewissen Hautkrankheit weniger geeignet wird. Leidet beispielsweise eine Person mit Myxödem an einem Ekzem und dieses verbessert sich durch eine Thyreoideabehandlung, so darf man nicht ohne weiteres den Schluss ziehen, dass die Ursache des Ekzemes hier ein Hypothyreoidismus war,

sondern höchstens, dass die Entwicklung der Dermatose durch den infolge des Hypothyreoidismus veränderten Zustand der Haut begünstigt worden ist.

In der dermatologischen Praxis ist es nicht immer möglich, einzig eine Organbehandlung vorzuschreiben. Die Krankheiten wirken nämlich oft durch Jucken, Verunzierungen oder andere Umstände, die den Kranken dazu getrieben haben, sich baldige ärztliche Hilfe zu verschaffen, belästigend. Die Wirkung der Organtherapie tritt im allgemeinen nicht unmittelbar ein, und man ist in der Regel gezwungen, zu Salben, juckenstillenden Mitteln usw. seine Zuflucht zu nehmen. Diese äussere Behandlung wirkt natürlich schädlich auf die Beurteilung des Effektes der Organbehandlung ein.

Eine Schwierigkeit bei der Organtherapie ist es auch, zu wissen, wie man die Präparate dosieren soll. Diese Frage ist von Josefson näher berührt worden, und er schlägt, gestützt auf Grund seiner grossen Erfahrung vor, bei sicheren Fällen von Thyreoideainsuffizienz im allgemeinen mit grossen Gaben vorzugehen. Infolge des guten Ertragens eines Organpräparates seitens des Patienten scheint man auch zuweilen gewissermassen ex juvantibus auf die Natur der endokrinen Störung schliessen zu können. Die Organtransplantation ist natürlich nur bei vollkommen sicheren Ausfallerscheinungen als Behandlungsmethode berechtigt.

Bei der pathologisch-anatomischen Untersuchung ist, ausser in Fällen, wo dies für die Stellung der Diagnose notwendig ist, nicht eine histologische Untersuchung der Hautveränderung selbst das Wesentliche. Wichtiger ist es, in Fällen von Dermatosen, von denen man annimmt, dass sie auf endokriner Basis stehen, beim Tode des Patienten Gelegenheit zur Obduktion mit vollständiger Untersuchung besonders der endokrinen Organe zu erhalten. Auch die Umstände für die Durchführung einer wissenschaftlichen Untersuchung sind insofern ungünstig, als die den Dermatologen besuchenden Patienten im allgemeinen, abgesehen von den Hautsymptomen, relativ gesund sind und ein Todesfall unter diesen Patienten eine Seltenheit ist. Bei

der Obduktion von Fällen, die ihrer Ätiologie nach an unbekannten Hautkrankheiten gelitten haben, sollte man auch in grösserem Umfange, als es bisher gebräuchlich gewesen ist, eine genaue Untersuchung der endokrinen Organe vornehmen.

Durch experimentelle Untersuchungen sind manche schöne Resultate erzielt worden, die unsere Kenntnis des Einflusses der endokrinen Drüsen auf die Haut erweitert haben. Tierversuche haben z. B. mehrere Ausfallsymptome dieser Organe festgestellt. Das Studium der Dys- und Hyperfunktion bleibt jedoch selbst durch diese Methoden recht schwer. Die Beschaffenheit der Haut des Menschen und der gewöhnlich angewendeten Versuchstiere ist wesentlich verschieden, und die krankhaften Veränderungen sind deshalb in gewissen Fällen schwer vergleichbar.

Abderhaldens Reaktion dürfte wohl noch von umstrittener praktischer Bedeutung sein (vergl. Lindstedt). Man darf indessen wohl hoffen, dass die Vervollkommnung dieser und anderer biologischer Untersuchungsmethoden uns allmählich Möglichkeiten einer sicheren Feststellung hormonaler Störungen geben wird.

Trotz aller Schwierigkeiten liegt in dem Studium der endokrinen Störungen doch etwas sehr Lockendes. Neue Gesichtskreise eröffnen sich dem Forscher hier beständig. Dass man aus der einen oder anderen klinischen Beobachtung keine allgemeinen Schlüsse ziehen darf, versteht sich von selbst. Durch eine Zusammenstellung klinischer Beobachtungen und pathologisch-anatomischer Befunde dürfte man jedoch allmählich einen guten Einblick in diese Verhältnisse erhalten können. Der Wert einzelner Krankengeschichten ist als ein Beitrag zur Lösung dieses Problemes nicht zu unterschätzen. Deshalb habe ich es auch gewagt, einige Beobachtungen vorzulegen, die ich in den letzten 4 Jahren teils im Krankenhause St. Göran zu Stockholm, teils in meiner Privatpraxis zu machen Gelegenheit hatte. Leider muss ich schon hier zugestehen, dass die Journale über meine Fälle mehrfach sehr mangelhaft sind. Dies hängt von der Beschaffenheit des Materiales ab (Privat- und Poliklinikpatienten), das nicht ge-

stattet hat, dass so genaue Untersuchungen und so oft wiederholte Beobachtungen durchgeführt werden konnten, wie es wünschenswert gewesen wäre. Hierzu kommt auch der Umstand, dass mehrere der Fälle beobachtet worden sind, bevor ich auf den Gedanken gekommen bin, deren Hautkrankheit in einen eventuellen Zusammenhang mit endokrinen Störungen zu bringen. Einige Krankengeschichten sind schon veröffentlicht, und die meisten Patienten sind von mir in der Dermatologischen Gesellschaft in Stockholm demonstriert worden, wo die Richtigkeit meiner Beobachtungen festgestellt werden konnte. Auf dem dritten Kongress des Nordischen Dermatologischen Vereins zu Christiania im Juni 1916 habe ich eine vorläufige Mitteilung über diese Arbeit gemacht.

Meine Absicht hiermit ist nicht, eine vollständige Übersicht über die Frage der Bedeutung der Endokrinie für die Dermatologie zu bringen. Eine eingehendere geschichtliche Darstellung über diesen Gegenstand habe ich somit für überflüssig erachtet, da eine solche nicht zu neuen Gesichtspunkten führen kann und ausserdem infolge der vielen Publikationen — oft von zweifelhaftem Werte — über die dann berichtet werden müsste, ausserordentlich umfassend werden würde. Ferner werde ich nicht alle Dermatosen erörtern, die nach Angabe anderer mit der inneren Sekretion im Zusammenhang stehen oder möglicherweise stehen könnten, sondern ich will mich hauptsächlich innerhalb der Gebiete halten, die durch eigene Beobachtungen beleuchtet werden können. Was der Begriff "innere Sekretion" enthält, kann ebensowenig der Gegenstand einer Ermittelung sein, sondern verweise ich hier, wie in vielem anderen, auf das Handbuch von Biedl und die Spezialarbeiten von Falta, Lévi-Rothschild, Schäfer u. a.

Übersicht über den Zustand der Haut bei typischen Veränderungen in endokrinen Drüsen.

Dieses Kapitel, das sich nur auf vorher gekannte Verhältnisse stützt, macht keineswegs den Anspruch der Vollständigkeit. Biedl, Falta und Schäfer haben in ihren Arbeiten bei der Frage nach den durch die Funktion der endokrinen Drüsen entstandenen Störungen äusserst genau das meiste mitgenommen, was die Hautveränderungen betrifft, dies ist aber nicht an einem Platz zusammengeführt, sondern findet sich hier und da in verschiedenem Zusammenhang. Malcom Morris, v. Poór, Cedercreutz u. a. haben jeder für sich gewisse Teile dieser Fragen zusammengeführt. Dem Dermatologen fällt es jedoch recht schwer, einen klaren Überblick über diese Fragen zu erhalten, und ich habe deshalb einen kurzen Bericht hierüber als Ausgangspunkt für eine Erörterung der Bedeutung der Endokrinie in der Dermatologie für notwendig gehalten.

Die Keimdrüsen.

Die Rolle der Keimdrüsen für die Entwicklung gewisser Zustände der Haut und ihrer Annexe hat schon seit langer Zeit Beachtung gefunden. Die sichersten Resultate ergibt das Studium der Ausfallssymptome der endokrinen Organe. Diese sind in Bezug auf die Keimdrüsen, und hier besonders die männlichen, infolge der von alters her bei einem grossen Teil Völker zu verschiedenen Zwecken an-

gewendeten Kastration sehr gut bekannt. Die päpstlichen Kastraten kennt man ja allgemein. Die Kastration junger Knaben kommt im Orient noch heute zur Erhaltung von als Haremswächter dienlichen Eunucken, und in Rumänien und in Russland aus religiösen Gründen bei einer Sekte, den Skopzen, vor. Diese letzteren Individuen sind der Gegenstand einer interessanten, modernen Untersuchung seitens Tandler und Grosz geworden.

Nach der Pubertät kommt die Kastration beim Manne relativ selten, aber doch zuweilen z. B. bei Trauma, bösartigen Geschwülsten oder Tuberkulose, vor. Bei der Prostatahypertrophie ist die doppelseitige Kastration von Ramm als Operationsmethode eingeführt worden. Bei der Frau dürfte die Kastration vor der Pubertät selten sein (Falta gibt an, er kenne nur eine unvollständige Beschreibung von Roberts), nach derselben ist sie wohl als eine sehr gewöhnliche gynäkologische Operation zu betrachten.

Die Kastration verschiedener Haustiere: Pferde, Rindvieh, Hunde, Katzen, Schweine, Schafe, Hühner usw., ist ja schon seit langer Zeit methodisch angewendet worden, und wird aus verschiedenen Gründen, die ich hier nicht zu erwähnen brauche, noch heute gemacht.

Wie ersichtlich ist, können sich die Beobachtungen über die Ausfallsymptome der Keimdrüsen auf ein sehr reichhaltiges Material stützen.

Von den Symptomen, die ein kastriertes Individuum kennzeichnen, mögen hier verschiedene, wie die Störungen in der Entwicklung der Genitalien, Ossifikation und Längenzuwachs, Psyche u. a. unterrücksichtigt bleiben oder nur flüchtig berührt werden. Eine auch für den Dermatologen beachtenswerte Erscheinung ist dagegen die Veränderung des Unterhautgewebes, das oft eine vermehrte Fettansammlung darbietet.

Beim Manne zeigt sich die Wirkung der Kastration verschieden, je nachdem die Operation in der Kindheit vor, oder später nach der Pubertät vorgenommen worden ist. Bei sog. Frühkastraten geben sich die Veränderungen am deutlichsten zu der Zeit zu erkennen, wo die Pubertät unter

normalen Verhältnissen einzutreten pflegt. Infolge der gehemmten Verknöcherung werden diese Individuen oft hoch aufgeschossen und schlenkerig, besonders auf Kosten der langen Röhrenknochen. Die Arme und Beine werden deshalb im Verhältnis zu dem verhältnismässig normalgrossen Rumpf unproportioniert. Die langen Kastraten sind mitunter mager, die meisten dagegen kennzeichnen sich durch Fettanhäufungen besonders an den Brustpartien und der Beckenregion, wodurch die Gestalt ein weibliches Aussehen erhält. Der die kastrierten Skopzen charakterisierende schläfrige und indolente Ausdruck hängt nach Tandler und Grosz von Fettwülsten unter der Haut lateral an den oberen Augenlidern ab. Bei den "Spätkastraten" findet keine Veränderung des Längenzuwachses statt, und sie scheinen im allgemeinen fett zu werden.

Die Haut der Kastraten wird mehr oder weniger dünn, trocken und glanzlos, und es scheint, als wäre die Tätigkeit der Hautdrüsen in toto gehemmt. Die Gesichtshaut wird schmutziggrau und von Runzeln und Falten gefurcht, was dazu beiträgt, dem Gesicht ein altweiberhaftes Aussehen zu verleihen.

Die Keimdrüsen scheinen auch einen bestimmten Einfluss auf den Haarwuchs zu haben. Die Kastraten zeigen im allgemeinen nur eine geringe Entwicklung der Lanugohaare im Gesicht, am Körper fehlen diese gänzlich. Die Pubeshaare fehlen oder werden dünn, und im letzteren Falle wachsen sie nicht in einer Spitze nach dem Nabel hinauf, sondern die obere Haargrenze bildet, wie bei der Frau, eine horizontale Linie. Haare in den Axillen finden sich im allgemeinen, obschon spärlich, Haare am Perineum fehlen in der Regel. Bart und Schnurrbart fehlen oder bleiben rudimentär. Im vorgeschrittenen Alter entwickeln sich nicht selten einzelne Härchen, wie bei älteren Frauen. Das Kopfhaar ist nahezu normal, zuweilen jedoch auffallend üppig, obschon trocken und glanzlos. Als eine Eigentümlichkeit sei erwähnt, dass nach Sabouraud Kahlköpfigkeit bei Kastraten nicht vorkommen soll, was er damit in Zusammenhang setzt, dass bei diesen, infolge der reduzierenden Tätigkeit der Talg-

drüsen, Seborrhoë nicht gerade vorkommt. Als Beispiel sei angeführt, dass keiner von den 147 Eunucken Abdul-Hamids kahlköpfig war.

Vorher habe ich angedeutet, dass die Wirkung einer Kastration in der Regel kräftiger ist, wenn die Operation im frühen Alter und am liebsten vor der Pubertät vorgenommen werden ist. Dass auch eine spätere Exstirpation charakteristische Symptome herbeiführen kann, wird in einer kürzlich von Lichtenstern veröffentlichten Arbeit, die in vielen Beziehungen von grossem Interesse ist, bewiesen. Er berichtet über zwei Krankengeschichten. Die eine betrifft einen 29-jährigen Soldaten, dem durch eine Schussbeschädigung beide Testikel fortgerissen worden sind. Hier trafen schon innerhalb 6 Wochen typische Kastratsymptome ein. Die Libido sexualis verschwand, der Patient bekam eine vermehrte subkutane Fettansammlung, besonders um den Hals und im Gesichte, dieses bekam einen indolenten Ausdruck, Bart und Schnurrbart fielen ab und ebenso ein grosser Teil der Lanugohaare. Das Haar in der Linea alba fiel ab und die Grenze der Pubeshaare wurde horizontel.

Einige Zeit darauf bekam Lichtenstern Gelegenheit, bei einem 28-jährigen Manne eine analoge Beschädigung festzustellen. Die Symptome waren vollständig gleich denen in dem ebenerwähnten Falle. Zufällig wurde in demselben Krankenhaus ein 40-jähriger Mann mit kongenitalem linksseitigem Inguinalbruch mit Kryptorchismus behandelt. Da der Bruch Schmerzen verursachte, wurde die Operation vorgenommen und Lichtenstern benutzte da die Gelegenheit, den im Bruch befindlichen Testikel, der sich im übrigen bedeutend atrophisch erwies, auf den durch die Schussbeschädigung kastrierten Mann zu transplantieren. Der Effekt der Transplantation war grossartig. In ganz kurzer Zeit gingen sämtliche physische und psychische Symptome zurück. Der Patient, der bei Lichtensterns Mitteilung 9 Monat beobachtet worden war, war da vollständig gesund mit normalem Unterhautgewebe und normaler Haarbekleidung.

Dieser Fall ist sehr beachtungswert, da er deutlich den

praktischen therapeutischen Wert der Testikeltransplantation auch für die Hautveränderungen zeigt.

Was die Kastration bei der Frau betrifft, so kennt man, wie oben erwähnt ist, solche nur in einem späteren Alter. Daher kommt es vielleicht teilweise, dass die Veränderungen nicht so auffallend, wie beim Manne, sind. Man merkt hier zuweilen eine heterosexuelle Veränderung der sekundären Geschlechtsmerkmale in einem mehr oder weniger hohen Grade. Die Frau bekommt u. a. Anlagen für Bart und Schnurrbart. Die Lanugohaare werden kräftiger, die Perinealhaare können hervorwachsen und die Crines pubis wachsen längs der Linea alba nach dem Nabel empor.

Die Veränderung in der Haarbekleidung und Hornentwicklung bei hörnertragenden kastrierten Tieren ist schon seit lange bekannt, und der Effekt der Transplantation der Keimdrüsen ist auch durch Tierversuche studiert.

Hier ist ausschliesslich über bei vollständigem Verlust der Keimdrüsen auftretende Veränderungen berichtet. Mit dem Namen *Hypogenitalismus* — bezw. *Hyporchismus* und *Hypovarismus* — werden verschiedene Entwicklungsstörungen bezeichnet, die mit der mangelnden Funktion der inneren Sekretion der Genitaldrüsen in Zusammenhang gesetzt werden. Die Symptome gleichen mehr oder weniger den Veränderungen nach einer Kastration, und deshalb will ich mich hierbei nicht aufhalten.

Die *Hyperfunktion* der Keimdrüsen hat bei Fällen von sogenannter *Pubertas praecox* beobachtet und studiert werden können. In vielen Fällen scheint es sich um Patienten mit Geschwülsten in den Keimdrüsen zu handeln. So hat Veberly über ein 5-jähriges Mädchen berichtet, bei der seit einem Jahre allmählich die Geschlechtsreife mit menstrualen Blutungen, die Entwicklung der Mammae, Crines pubis, Axillarhaare, Veränderung der Stimme usw. eingetreten sind. Bei der gynäkologischen Untersuchung wurde eine Ovarialgeschwulst festgestellt. Nachdem diese, die sich als ein Sarkom erwies, fortoperiert worden war, blieben die Menstruationen aus, der abnorme Haarwuchs fiel fort und, mit Ausnahme der Veränderungen der Stimme,

stellte sich die für das Alter der Patienten normale Infantilität wieder ein.

Sachhi hat bei einem Knaben mit einem Sarkom in dem einen Testikel einen ähnlichen Fall mit zu früher Pubertät veröffentlicht. Nachdem dieses exstirpiert worden war, verschwanden die Pubertätszeichen allmählich.

Ausser diesen oft angeführten Fällen findet sich eine Mehrzahl ähnlicher Beobachtungen von Meurer, Geinitz, Alberti, Riedel u. a. Diese Beobachtungen zeigen, dass der Hypergenitalismus Pubertas praecox und eine damit folgende abnorme Steigerung des Haarwuchses hervorrufen, und dass eine operative Entfernung der krankhaft veränderten Keimdrüsen eine Rückkehr zum Normalen veranlassen kann.

Nach der Pubertät auftretende Geschwülste können ebenfalls Hypertrichose hervorrufen. Josefson berichtet über zwei Fälle von Ovarialgeschwülsten mit diesem Symptome, einer von Bovin und einer von Apert beschrieben. Mc Auliff hat über einen ähnlichen Fall berichtet und diese Frage näher erörtert. Die Geschwülste scheinen indessen nicht immer aus Ovarialgewebe bestanden zu haben. Im Falle Bovins handelte es sich z. B. um ein Hypernephrom.

Bei den durch *Pubertät, Gravidität, Klimakterium* und *Alter* gekennzeichneten physiologischen Zuständen beobachtet man manche Veränderungen in der Haut. Bei der Pubertät stellen sich charakteristische, auf eine erhöhte Vitalität der Haut hindeutende Veränderungen ein. Die Tätigkeit der Schweiss- und Talgdrüsen nimmt zu, die Nägel werden kräftiger und durch die Veränderung im Unterhautfett und in der Haarbekleidung tritt das für die Geschlechter verschiedene und charakteristische Aussehen hervor. Während beim Jüngling das Unterhautfett im Verhältnis zur Muskulatur reduziert wird, tritt bei der Frau eine Zunahme und Ansammlung des subkutanen Gewebes, vorzugsweise an den Nates und Brustpartien, auf (Josefson). Was die Haarbekleidung betrifft, so findet bei beiden Geschlechtern ein Zuwachs der Lanugo und ein Hervorwachsen der Pubishaare, der Haare in den Axillen

und um den Anus statt. Bei den Crines pubis bemerkt man einen deutlichen Unterschied ihrer oberen Grenze, die beim Manne in den meisten Fällen in einem Dreieck mit der Spitze nach dem Nabel hinaufgeht, während sie bei der Frau dagegen eine horizontale Grenzlinie bildet. Der auffallendste Unterschied ist jedoch die Entwicklung des Bartes und des Schnurrbartes beim Manne. Bei der Frau wird das Kopfhaar länger und kräftiger, beim Manne scheint die Veränderung eher in der entgegengesetzten Richtung zu gehen.

Bei der Gravidität beobachtet man viele typische Hautsymptome, nämlich eine erhöhte Pigmentierung der Linea alba, Areola mammae und der Achselfalten. Eine leichte Hypertrichose soll nach Halban während der Schwangerschaft festzustellen sein. Waelsch hat hypertrophische Prozesse in den Axillarschweissdrüsen nachgewiesen. Hautveränderungen, die als vasomotorische Störungen gedeutet worden sind, sind, wie in der Zeit der Menses und beim Eintreten der Menopause, ebensowenig ungewöhnlich. Die Zeit des Klimakterium bei der Frau und das entsprechende Alter beim Manne werden durch verschiedene regressive Veränderungen in der Haut mit u. a. mangelnder Elastizität und Turgor gekennzeichnet. Das Haar ergraut und fällt, besonders an der Stirn des Mannes, leicht ab, und dieser bekommt ausserdem oft einen kräftiger entwickelten Lanugowuchs am Rumpf. Die Augenbrauen sowie die Haare in den Nasenlöchern und äusseren Gehörgängen nehmen an Wachstum zu. Bei der Frau trifft oft ein mehr oder weniger stark ausgesprochener Bartwuchs an Lippen und Kinn auf. Auch die Nägel weisen senile Veränderungen auf. Sie werden trocken, spröde, geriffelt und verlieren ihren Glanz.

Es lassen sich natürlich verschiedene Einwände gegen die Annahme machen, dass die ebengenannten Hautveränderungen als einzig auf der Tätigkeit der Keimdrüsen beruhend betrachtet werden. Andere Momente können ganz sicher in höherem oder geringerem Grade mitspielen. Die übrigen endokrinen Organe haben ebenfalls Perioden einer zu- oder abnehmenden Tätigkeit, die Korrelation

zwischen den endokrinen Organen macht die Entscheidung schwer, in einem wie hohen Grade ein Symptom dieser oder jener Drüse zuzuschreiben ist usw. So wird die Pubertät von einigen Forschern, z. B. Lévi-Rothschild, für thyreogenen Ursprunges gehalten.

Es dürfte sehr zweifelhaft sein, ob die Pigmentierungen während der Schwangerschaft als ein direkt von der veränderten Funktion der Ovarien abhängiges Symptom zu betrachten sind. Sehr vieles spricht dafür, dass die erhöhte Wirksamkeit der Nebennieren die Veranlassung hierzu ist. Dasselbe gilt von der während der Schwangerschaft auftretenden Hypertrichose. Die Alterskachexie ist von Horsley und Vermehren als möglicherweise von einer senilen Degeneration der Thyreoidea abhängig aufgefasst worden, und der unter dem Namen *Geroderma genito-distrofico* von Rummo und Ferranini beschriebene Krankheitszustand, der sich durch senile Veränderungen in der Haut und Dystrophie der Sexualapparate kennzeichnet, soll nach Ansicht dieser Verfasser auf Veränderungen in der Thyreoidea beruhen, während Variot und Pironneau die Ursache in einer polyglandulären Insuffizienz sehen wollen.

Beim Studium der Biologie der Keimdrüsen hat man gefunden, dass die hormonalen Funktionen nicht intim an die generativen Teile gebunden sind. So scheinen die interstitiellen Stromazellen und die Corpora lutea im Ovarium eine wichtige Rolle für die innere Sekretion zu spielen und nach Ansicht verschiedener Forscher in dieser Hinsicht eine viel grössere Bedeutung zu haben, als die Follikelapparate.

Ähnlich ist das Verhältnis beim Manne, wo die inneren sekretorischen Funktionen der interstitiellen Zellen des Testikels, die Leydigschen Zwischenzellen, für den Geschlechtscharakter bestimmend sind. Die Spermatogonien und die von ihnen stammenden Zellen haben keinen Anteil daran. Hieraus erklärt sich auch, wie in dem eben referierten von Lichtenstern beschriebenen Falle ein bedeutend atrophischer Testikel einen günstigen Effekt herbeiführen konnte. Die sogenannten Klopfhengste, d. h.

sterile Hengste mit Kryptorchismus, sind ausser dieser Entwicklungshemmung vollkommen gleich normale Hengste, und erst durch die Kastration bekommt der Klopfhengst den Charakter eines Wallachs. Durch die Röntgenbestrahlung der Testes entsteht leicht Sterilität, die sekundären Geschlechtscharaktere bleiben aber bestehen oder entwickeln sich auf normale Weise. Dies kommt daher, weil die Spermatogonien für diese Behandlung ausserordentlich empfindlich, die Leydigschen Zellen aber bedeutend widerstandskräftiger sind (Schäfer).

Unter den Ausdrücken Hypogenitalismus sowie Hyporchismus und Hypovarismus versteht man nicht eine Verminderung der Geschlechtsdrüsen in toto, sondern eine reduzierte Funktion der inneren sekretorischen Elemente der Drüse. Bei Hypergenitalismus wiederum liegt eine erhöhte Funktion dieser Zellen vor. Die Grösse der Keimdrüse ist also nicht das Bestimmende.

Seit der Mitteilung Brown-Sequards im Jahre 1889 über die stimulierende Wirkung der Testikelextrakte ist die Organbehandlung fleissig zu therapeutischen Zwecken angewendet worden. Die Substitutionstherapie bei Keimdrüseninsuffizienz geschah in der Regel durch Zuführung flüssiger oder trockner Organpräparate. Falta sagt: "Die medikamentöse Therapie der Keimdrüseninsuffiziens hat beim Mann noch keine entscheidenden Erfolge." Die Behandlung mit Ovarialpräparaten hat im allgemeinen etwas bessere Erfolge gegeben, scheint aber auch unsicher und von strittigem Werte zu sein.

Falta meint, dass man durch die Organtransplantation auf mehr Erfolg hoffen kann. Seines Wissens findet sich kein Versuch einer Testikeltransplantation beim Menschen mitgeteilt. Die eben referierte Arbeit Lichtensterns, die die Möglichkeit einer solchen beweist, hat die Hoffnung Faltas vollständig erfüllt und ist als ein ausserordentlich wichtiger und grosser Fortschritt festzustellen.

Zwei Fälle von Transplantation von Ovarien mit günstigem Resultat werden von Falta referiert. Sie sind von Cranner und Halliday-Crom veröffentlicht.

Die Hypophyse.

Es hat sich gezeigt, dass die Keimdrüsen und die Hypophyse bei vielen Fällen in einem innigen Zusammenhange stehen. Bei mangelnder Funktion der Keimdrüsen vergrössert sich die Hypophyse, differentialdiagnostisch ist es oft schwer zu entscheiden, ob gewisse Symptome krankhaften Veränderungen in der Hypophyse oder den Keimdrüsen zuzuschreiben sind usw. Es erscheint mir daher richtig, im Anschluss an den Bericht über den Einfluss der Genitaldrüsen auf die Haut auf dieselbe Frage betreffend die Hypophyse überzugehen.

Einen grossen Teil unseres Wissens über die Funktion der Hypophyse haben wir durch das Studium der *Akromegalie* erhalten. Ausser Veränderungen im Knochenzuwachs und verschiedenen anderen charakteristischen Symptomen treten hierbei Hautveränderungen auf. Diese äussern sich durch eine auffallende Verdickung der Haut, die nicht selten mit abnormen Pigmentierungen und mollusca pendula verbunden ist (Falta). Die Talgdrüsensekretion ist im allgemeinen erhöht, und zuweilen kommen Veränderungen in der Schweisfsekretion, z. B. in der Form profusen Schwitzens, vor. Die Hypertrichose ist ein nicht ganz ungewöhnliches Symptom. Das Kopfhaar ist oft dicht und die einzelnen Haare an sich dicker als gewöhnlich. Bart und Schnurrbart werden struppig, die Augenbrauen buschig. Der Haarwuchs wird an in normalen Fällen dünn behaarten Stellen ausserordentlich dicht. So können die Lanugohaare an den Extremitäten und am Rumpf einen wirklichen Pelz bilden. Bei der Frau treten nicht selten straffe Haare an Lippen und Kinn, ein reichlicher Haarwuchs längs der Linea alba nach dem Nabel hinauf und um den Anus auf. Auch Nagelveränderungen lassen sich zuweilen beobachten. Diese schildert Erb (nach Heller zitiert) folgendermassen: "Die Nägel sind erheblich verbreitert, in ihrer Wölbung verändert, nicht selten aber auch abnorm kurz, brüchig, auffallend längsgerichtet, rasch wachsend." Charakteristisch bei der Akromegalie ist, dass die Haut, zum Unterschied

von der Myxödemhaut, leicht in Falten hochzuheben ist (Falta).

Histologisch zeigt die Haut bei der Akromegalie eine verdickte Epidermis mit hypertrophischen Papillen sowie in der Subcutis eine Bindegewebsvermehrung mit sich in die Muskelbefestigungen und Muskeln erstreckender Rundzellinfiltration. Die Hautdrüsen werden leicht ektatisch (vergl. Marie, Marinesco und Albert, nach der Anführung von v. Poór).

Die Zunge wird verdickt und die Schleimhaut zeigt denen in der Haut ähnliche anatomische Veränderungen.

Im Anfang wusste man nicht mit Sicherheit, ob die akromegalen Symptome einer Hyper- oder Hypofunktion der Hypophyse zuzuschreiben seien. P. Marie betrachtete die Krankheit als hypopituitären Ursprunges, während Benda dieselbe als einen Ausdruck der Hyperfunktion des Organes auffasste. Nachdem es Horsley 1896 zum ersten Male geglückt war, Hypophysengeschwülste zu entfernen, ist diese Operation späterhin mehrmals ausgeführt worden, und das Resultat dieser chirurgischen Eingriffe hat die Annahme einer hypophysären Hyperfunktion als Ursache der Akromegalie kräftig gestützt. Ferner hat sich gezeigt, dass therapeutische Versuche mit Hypophysenpräparaten bei dieser Krankheit vollständig erfolglos waren.

Eine verminderte Funktion der Hypophyse liefert, was die Haut betrifft, teilweise beinahe denen bei der Akromegalie entgegensetzte Resultate. Durch von Cushing, Aschner u. a. ausgeführte geglückte Tierversuche hat man einen Einblick in die Ausfallssymptome erlangt. Nach der Totalexstirpation der Hypophyse sterben die Tiere im allgemeinen in 2—3 Tagen. Werden Reste zurückgelassen, so kann das Tier am Leben bleiben und es stellen sich dann charakteristische Veränderungen ein. Junge Tiere (Hunde) bleiben im Wachstum zurück, werden fett und die Entwicklung der Genitalia wird gehemmt. Die Milchzähne werden persistierend und die Lanugohaare ebenso. Wird die Operation an einem ausgewachsenen Tiere ausgeführt, so tritt als hervortretendste Veränderung eine erhöhte Fettablagerung ein (Schäfer).

1901 beschrieb Fröhlich einen von ihm operierten Fall von Hypophysengeschwulst bei einem 14-jährigen Knaben mit Symptomen, die nicht einer Akromegalie entsprachen, sondern eine starke Fettablagerung in der Subcutis und infantilen Genitalien aufwiesen. Später sind mehrere ähnliche Fälle beobachtet worden, und die Krankheit, die, wie sich erwiesen hat, auf einem Hypopituitarismus beruht, geht jetzt im allgemeinen unter dem Namen *Dystrofia adiposo-genitalis* (Bartels).

Die Hautveränderungen bei dieser Krankheit werden als recht charakteristisch angegeben. Die Haut wird alabasterartig, blass, dünn, trocken, leicht abschilfernd und fühlt sich kalt an. Ausserdem zeigt sich eine Hypotrichose mit spärlichen oder fehlenden Lanugo und Crines pubis sowie trocknem und dünnem Kopfhaar. Beim Manne zeigt die Haarbekleidung eine Neigung zu heterosexueller Entwicklung (Schäfer). Dystrophische Nägel scheinen selten zu sein (Falta). Aus dem Angeführten geht hervor, dass die Veränderungen bei der Dystrofia adiposo-genitalis teilweise den nach der Kastration auftretenden gleichen.

Ausser den hier als typisch beschriebenen Veränderungen sollen verschiedene andere Symptome von der Haut, wie vasomotorische Störungen in Form von Dermographismus, relativ oft eintreten. Abnorme Schweisfsekretion kommt nach Hirsch sehr gewöhnlich vor, und zwar meistens in der Form einer vermehrten Sekretion; seltener fehlt diese vollständig. Die Haut zeigt zuweilen infolge der Ausspannung durch das subkutane Fett Striae albicantes. Das Gesicht kann infolge Stasis durch Druck der Hypophysengeschwulst auf den Sinus cavernosus ödematös werden (Schüller).

Mit einigen Worten sei an den Bau der Hypophyse erinnert. Anatomisch unterscheidet man drei Teile: die vordere Lobe, die Pars intermedia und die hintere Lobe. Die vom Ektoderm stammende vordere Lobe ist von einer an die Thyreoidea erinnernden Drüsenstruktur. Die hintere Lobe, die ihren Ursprung vom Diencephalon hat, besteht hauptsächlich aus Neuroglia. Ob die Pars intermedia entwicklungsgeschichtlich der vorderen oder hinteren Lobe angehört, ist noch nicht vollständig ermittelt. Falta ist

am meisten dazu geneigt, sie mit der hinteren Lobe zusammenzuführen. Diese verschiedene Bauart und Herkunft der Hypophyse bewirkt, dass man in den verschiedenen Teilen des Organes eine verschiedene Funktion findet. Der vordere Drüsenteil weist Analogien mit der Thyreoidea und Parathyreoidea auf, der hintere Nerventeil ist eher mit der Nebenniere zu vergleichen (Falta).[1]

Bei der Organtherapie mit der Hypophyse hat man im allgemeinen Präparate der Pars intermedia und der hinteren Lobe benutzt. Diese Präparate, die auf die glatte Muskulatur, besonders des Uterus, kontraktionsbefördernd und gefässkonstringierend wirken, haben ihre grösste Anwendung in der Gynäkologie und Obstetrik erhalten. Präparate von der vorderen Lobe sind nur in geringerem Umfange geprüft worden, und ein definitives Urteil über ihre Anwendbarkeit zu fällen, ist noch nicht möglich (Biedl). Von günstigen Resultaten können zwei von Biedl behandelte Fälle von universaler Hypotrichose erwähnt werden. Josefson berichtet über eine ähnliche, von Levis und Wilberts gemachte Beobachtung.

Die Schilddrüse.

Hier sind die Ausfallssymptome teils beim Menschen, teils durch Tierexperimente ausserordentlich gut studiert. Beim Menschen sind die Veränderungen beim Athyreoidismus zuerst von Reverdin und Kocher (1882—1883) zum Gegenstand eingehender Studien gemacht worden. Diese schilderten, unabhängig von einander, die Folgesymptome, die bei Patienten auftreten, bei denen infolge Struma eine Totalexstirpation der Schilddrüse vorgenommen worden ist. Kocher nannte den Zustand *Cachexia strumipriva* und Reverdin *Myxoedème postopératoire.*

Kennzeichnend für dieses Krankheitsbild sind sowohl psychische wie somatische Entwicklungsstörungen: Idiotie,

[1] Die Akromegalie und die Dystrofia adiposo-genitalis scheinen hauptsächlich durch Veränderungen in den Vorderlappen bedingt zu sein.

Veränderungen des Skelettwuchses mit gehemmter Verknöcherung und Hautsymptome. Diese letzteren myxödematösen Veränderungen, die sich auch bei verschiedenen anderen Krankheitszuständen einfinden und auf einem Athyreoidismus oder Hypothyreoidismus beruhen, wie Myxoedema adultorum, endemischer Kretinismus usw., sind sehr charakteristisch. Die Veränderungen sind allgemein, treten aber doch am stärksten im Gesicht, besonders an den Augenlidern und an den Händen hervor, die plump und tatzenförmig werden. Die Haut wird wachsbleich, alabasterartig, eigentümlich ödematös verdickt, trocken und nicht selten von kleinen kleieförmigen Schuppen bedeckt (Falta, Biedl). Fingerdruck hinterlässt keine Spuren und die Geschmeidigkeit ist herabgesetzt, was dazu beiträgt, dem Kranken ein starres und plumpes Aussehen zu geben. Die Talgdrüsensekretion ist herabgesetzt, und ebenso die Schweisfsekretion und die Perspiratio insensibilis. Die Zirkulationsverhältnisse in der Haut sind durch zuweilen hervortretende Akrocyanose gestört. Die Haut fühlt sich kalt an und die Patienten klagen oft über Kältegefühl. Die Haarbekleidung wird stark angegriffen. Das Kopfhaar wird trocken, glanzlos, verliert seine Farbe, bricht leicht und fällt reichlich ab. Dieselben Veränderungen bemerkt man an Axillar- und Pubeshaaren, sowie am Schnurrbart und Bart beim Manne. Die Lanugohaare verschwinden gewöhnlich vollständig. Der Haarwuchs ist bedeutend gehemmt (Lévi-Rothschild). Die Nägel werden trocken, glanzlos, geriffelt und brechen leicht ab.

An der Schleimhaut besonders der Zunge beobachtet man den eben an der Haut beschriebenen gleichartige Veränderungen.

Von mehreren Seiten ist das Vorhandensein abortiver Myxödemformen hervorgehoben worden. So hat Hertoghe unter dem Namen *Hypothyreoïdie benigne chronique* Fälle ohne deutliches Myxödem, aber mit vasomotorischen Störungen, Anidrose, Hypotrichose und anderen Hautveränderungen, beschrieben, wo die Thyreoideabehandlung gute Resultate ergeben hat. Eine andere grosse klinische, den Zusammenhang viele Hautveränderungen mit dem

Hypothyreoidismus zeigende Studie ist die oft angeführte Arbeit von Lévi-Rothschild.

Die histologische Untersuchung der Myxödemhaut scheint noch keine vollständig klaren und übereinstimmenden Bilder gegeben zu haben (vergl. Dariers Lehrbuch und Jadassohns Note bei dieser Frage). In der Hauptsache scheinen die Veränderungen in einer Bindegewebsproliferation und einer Hypertrophie des Fettgewebes zu bestehen. Virchow und später Darier haben entzündliche Veränderungen festgestellt. Eine muzinöse Degeneration und eine Degeneration der elastischen Fasern, gleich der bei seniler Degeneration vorkommenden, scheint ebenfalls vorzuliegen.

Die Ausfallssymptome sind von einer grösseren Anzahl von Forschern, wie Hofmeister, Tatum, v. Eiselsberg u. a. sehr genau durch Thyreoidektomie an Tieren studiert, und hierdurch wurde bewiesen, dass die Operation verschiedene Entwicklungsstörungen auch betreffend die Haut zur Folge hatte. Hunde und Kaninchen verloren die Haare, Schafe bekamen kurze und dünne Wolle, Ziegen dagegen einen starken Haarwuchs. Die langen Haare liessen sich jedoch leicht in langen Büscheln ausziehen. Sowohl bei Schafen wie bei Ziegen wurden die Hörner verkrüppelt.

Mossu konstatierte bei Schweinen, die im Alter von einigen Wochen operiert wurden, myxödemartige Veränderungen mit infiltrierten Hautfalten und abwechselnd kahlen und mit langen, dicken Borsten versehenen Hautpartien (refer. nach Biedl).

Was die Hyperfunktion der Thyreoidea betrifft, so sind auch solche Fälle bekannt, nämlich bei z. B. *Morbus Basedowi.* Es ist jedoch schwer zu sagen, ob es sich hier um eine reine Hyperfunktion, oder um eine mehr oder weniger ausgesprochene Dysfunktion handelt. Dass hier von keinem Hypothyreoidismus die Rede ist, dafür spricht die in gewissen Fällen günstige Wirkung einer chirurgischen Behandlung und die durch die Organbehandlung in der Regel verursachte Verschlechterung oder wenigstens deren Erfolglosigkeit. Diese Frage soll jedoch hier nicht näher berührt werden, und ebenso wenig der wohlbekannte Symptomenkomplex bei Morbus Basedowi.

Die Hautveränderungen bei der letzteren Krankheit sind sehr wechselnd und können zuweilen ganz fehlen.

Im allgemeinen sollen die Basedow-Patienten blond mit reichem Haarwuchs sein (Holmgren) und eine dünne und geschmeidige Haut haben. Recht oft beobachtet man (diffuse, zirkumskripte oder halbseitige) Hyperidrose. Rein vasomotorische Störungen, wie einfache Kongestionen (die wohlbekannten taches et bandes cérébrales, Trousseaus Flecke) sowie flüchtige Ödeme und Urticaria sind nicht selten, ebenso wenig Pigmentanomalien sowohl in Form von Hyper- wie Depigmentierungen. Zuweilen wiederum lassen sich myxödemartige Zustände mit infiltrierter, trockner Haut, Hypothricose, vorzeitigem Ergrauen der Haare und Trockenheit und Sprödigkeit der Nägel feststellen.

Ein grosser Teil der ebengenannten Hautveränderungen kann natürlich rein zufällig auftreten, verschiedenen Zusammenstellungen nach scheinen aber die Hautanomalien bei Morbus Basedowi so gewöhnlich zu sein, dass man von der Möglichkeit eines ursächlichen Zusammenhanges nicht absehen kann. v. Poór sagt: »Die Hautveränderungen bei dem auf Hyperthyreoidismus beruhenden Basedow sind nicht specifischer Art und werden nur pathognomonisch, wenn man sie als Teil des Symptomenkomplexes in Betracht zieht. Ein in ausgesprochener Weise mit dem Hypothyreoidismus in kausalem Nexus stehender gemeiner Hautkrankheitstypus ist bisher nicht bekannt.«

Hier seien einige Zahlen angeführt. Holmgrens Arbeit über Morbus Basedowi und ihren Einfluss auf den Längenzuwachs nimmt eine Kasuistik von 127 Fällen des Morbus Basedow oder ähnlicher Krankheitszustände auf. Hier finden sich nur in 14 Fällen Anmerkungen über Hautveränderungen. Dieses hängt vielleicht davon ab, dass die Hautsymptome nicht immer vermerkt sind, da sie für Holmgrens Untersuchung bedeutungslos sind. Die 14 Fälle waren: 6 vasomotorische Störungen (Erythem, Trousseaus Flecke, Urticaria), 3 Fälle Hyperidrose, 1 Fall Hyperidrose und myxödemartige Veränderungen im Gesicht, 2 Fälle leichte myxödemartige Veränderungen, 1 Fall Hypotrichose und schliesslich 1 Fall von Erythema nodo-

sum, der jedoch wohl als eine zufällige Komplikation betrachtet werden muss.

Hyde und Mc Even sahen unter 111 Basedowfällen 49 Hyperidrosen, 15 Hautpigmentierungen, 5 diffuse Sklerodermien, ausgesprochene Fälle von Alopecien, Vitiligo, Urticaria und Erythem, Mannheim unter 41 Fällen 14 Patienten mit Haarschwund (vergl. v. Poór). Eppinger gibt an, dass die Hypotrichose gewöhnlich ist, Sattler sah es in 23 % seiner Fälle usw.

Die Thyreoideabehandlung hat einen sehr grossen praktischen und theoretischen Wert und ist diejenige Form der Organbehandlung, die die gewöhnlichste ist und durch welche man im allgemeinen die schönsten Erfolge erzielt. »Die Schilddrüsenstoffe bilden spezifische Heilmittel für alle jene Krankheits-Zustände, welche durch ein Fehlen oder ungenügende Funktion der Schilddrüse entstanden sind», sagt Biedl und drückt damit in kurzer Weise die Bedeutung dieser Behandlung aus.

Ausser durch allerlei Thyreoideapräparate, gewöhnlich per os zu nehmende Tabletten, hat man sich auch mit grossem Erfolg der Organtransplantation bedient. Dies Verfahren ist natürlich sehr rationell, kann aber nur bei sicher konstatierten Ausfallssymptomen, die nicht als von vorübergehender Natur gedacht werden können, empfohlen werden.

Die Epithelkörperchen.

Im Anschluss an das über die Thyreoidea Gesagte seien hier einige Worte über die Parathyreoidea geäussert. Nach der Entdeckung dieser Drüsen durch Sandström 1880 sind sie der Gegenstand eifriger Untersuchungen gewesen, und ihre Bedeutung ist wohl bekannt. Hier sind, wie bei den übrigen endokrinen Organen, die Ausfallssymptome am besten studiert worden. Die Exstirpation und Destruktion der Drüsen durch pathologische Prozesse ruft, wie sich erwiesen hat, Tetanie hervor. Ihre Begleiterscheinungen sind verschiedene trophische Störungen in ektodermalen

Organen: mangelnde Verkalkung des Dentines, Hypotrichose mit Haarabfall und atrophischen Nagelveränderungen. Parathyreoideainsufficiens scheint auch Kataraktenbildung verursachen zu können (Schiötz).

Die eigentümlichen Krankheiten, wie Myotonie, Myoklonie, Myasthenie usw., die nach Lundborgs u. a. Ansicht auf Veränderungen in der Gland. parathyreoid. beruhen, können hier nicht zum Gegenstand der Erörterung gemacht werden. Im übrigen scheinen sie auch nicht von charakteristischen Symptomen von der Haut begleitet zu sein.

Organtherapeutische Versuche mit Parathyreoideapräparaten sind gemacht worden. Die Mitteilungen über die Behandlungsresultate scheinen aber noch nicht zu einem sicheren Urteil zu berechtigen (s. Schäfer und Biedl).

Die Nebennieren.

Seitdem Addison im Jahre 1855 einen Fall mit dem jetzt unter dem Namen *Morbus Addisoni* allgemein bekannten eigentümlichen Symptomenkomplex beschrieben hat, ist die Physiologie der Nebennieren der Gegenstand eines intensiven Studiums gewesen. Durch unzählige Tierversuche hat man allmählich eine recht gute Auffassung über die Bedeutung dieser Drüsen erhalten, verschiedene Fragen sind indessen noch ungelöst. Eines der charakteristischsten Symptome bei der Addisonschen Krankheit ist, wie bekannt, die Bronzefärbung der Haut.

Die Pigmentierung der Haut beginnt im allgemeinen auf unbedeckten Teilen, oder an Stellen, wo die Haut einem Druck oder Reiz durch Kleider oder andere Umstände (z. B. Pflaster) ausgesetzt ist. Fusfsohlen, Handflächen und Nägel werden im allgemeinen verschont und fallen durch ihre hellere Farbe auf. Das Haar dagegen dunkelt oft. Sichtbare Schleimhäute verändern sich ebenfalls. Die Pigmentierung wird aber hier nicht diffus, sondern fleckig sowie blauschwarz oder schiefergrau. Histologisch erweist sich die Pigmentierung als durch eine erhöhte An-

häufung eisenfreien Farbstoffes in den Basalzellen der Epidermis bedingt.

Bei der Epinephrektomie oder anderen auf experimentellem Wege ausgeführten Beschädigungen der Nebennieren hat man einige der bei Morbus Addisoni gewöhnlichen Symptome, ausser der Melanodermie, hervorrufen können. Dass dem ebengenannten Leiden indessen eine Beschädigung der Funktion der Nebennieren zu Grunde liegt, ist durch eine Menge klinisch und pathologisch-anatomisch einwandfrei untersuchter Fälle festgestellt.

Neuere Forschungen über das Hautpigment ergeben, dass die Nebennieren wenigstens in gewissen Fällen bei der Bildung dieses eine grosse Rolle spielen, und in den letzten Jahren haben sich in der Dermatologie neue Anschauungen über das Hautpigment und sein Entstehen geltend gemacht. Ehrmanns Theorie, dass die Pigmentzellen, Bindegewebszellen, also Zellen mesodermalen Ursprunges, sind, die nach der Epidermis hinaufwandern und sich teils in den Basalzellschichten der Epidermis, teils in den oberflächlichen Teilen der Papillen ablagern, ist durch neuere Untersuchungen als zweifelhaft hingestellt worden. Die Ehre hierfür kommt eigentlich Meirowsky zu, dessen einfache Versuche doch auf eine überzeugende Weise das Vorhandensein einer autochtonen Pigmentbildung in der Epidermis zu beweisen scheinen. Er zeigte nämlich, dass in exzidierten Hautstücken, die in feuchtem Zustand im Thermostat verwahrt wurden, eine erhöhte Pigmentierung eintrete. Bei der histologischen Untersuchung wurde ein erhöhter Pigmentgehalt der Basalzellen der Epidermis konstatiert.

Königstein suchte zu erforschen, ob die Nebennieren auf irgendwelche Weise auf diese postvitale Pigmentbildung einwirken könnten. Er wendete hierfür Hunde an, denen die Nebennieren exstirpiert worden waren. Hautstücke hiervon wurden exzidiert und nach der Methode Meirowskys sowohl vor wie nach der Epinephrektomie untersucht. Es zeigte sich nun, dass die Pigmentierung in den nach der Nebennierenexstirpation exzidierten Hautstücken bedeutend stärker wurde. Zwei Hunden, denen

beide Nebennieren entfernt worden waren, wurde Adrenalin intravenös eingespritzt. Beim Vergleich fand sich, dass die Pigmentierung nach der Adrenalininjektion bedeutend weniger ausgesprochen war, als sonst.

Durch diese und verschiedene andere Untersuchungen Biedls und Hofstätters hat man die Bedeutung der Nebennieren für die Pigmentbildung festgestellt. Man hat sich gedacht, dass das Pigment durch einen Oxydationsprozess entsteht. Hierbei bildet sich das melanotische, eisenfreie Pigment aus Thyrosin und dessen Derivaten (vergl. Poulsen). Meirowsky hat in der Haut des Menschen ein Ferment gefunden, das Adrenalin zu einem dunklen Farbstoff oxydiert. Der ebengenannte Versuch, der die postvitale Pigmentierung zeigt, beruht wahrscheinlich darauf, dass verschiedene Spaltungsprodukte von der Epidermis durch Oxydasen in der Haut zu Pigment oxydiert werden. Die Nebenniere verhindert die Entstehung von Pigment aus den bei der Spaltung der Eiweisfstoffe gebildeten Thyrosinsubstanzen (Meirowsky). Sind die Nebennieren durch Tuberkulose oder einen anderen pathologischen Prozess beschädigt, so kann, wie bei Morbus Addisoni, eine vermehrte Pigmentbildung in der Haut die Folge sein (Biedl).

Aus den eben besprochenen bei der Nebenniereninsuffizienz auftretenden Hautveränderungen seien auch in Kürze einige andere Hautsymptome erwähnt, die auf den Nebennieren beruhen können. Durch Exstirpation dieser wird, ausser Asthenie, Abmagerung und verschiedenen anderen Störungen, auch Haarschwund hervorgerufen. Bei der Hyperfunktion der Nebennieren finden sich Fälle von Hypertrichosis geschildert (Josefson). Diese Hyperfunktion kann durch Nebennierengeschwülste verursacht sein. Von gewissen Stellen ist darauf hingewiesen worden, dass die abnorme Haarentwicklung bei Akromegalie, Gravidität und manchen anderen Zuständen möglicherweise auf den Nebennieren beruht, die hierbei oft vergrössert befunden werden (vergl. Falta).

Die Nebennieren bestehen, wie bekannt, aus zwei entwicklungsgeschichtlich getrennten Teilen, der Rinde und

dem Mark. Die Rinde besteht aus strangförmig angeordneten Zellen mit lipoidhaltigem Protoplasma. Das Mark kennzeichnet sich durch ein Netzwerk von chromaffinen Zellen und zahlreichen Nerven und sympatischen Ganglienzellen. "Es ist kaum zu bezweifeln, dass das Adrenalin einen chemischen Bestandteil jenes Gewebes bildet, welches sich histologisch durch die Chromaffinität seiner Zellen auszeichnet und welches wir als Adrenalgewebe bezeichnet haben" (Biedl). Über die Funktion der Rinde ist wenig bekannt (Schäfer).

Es liegt ja in der Natur der Sache, dass man bei Morbus Addisoni die spezifische Organtherapie anzuwenden gesucht hat. Diese scheint aber in vielen Fällen fehlzuschlagen (Falta). Kinnicut hat z. B. eine Zusammenstellung von 48 organbehandelten Fällen veröffentlicht. Das Resultat war in 2 Fällen Verschlechterung, in 18 Fällen keine Veränderung und in 6 Fällen eine vollständige Heilung der Krankheit (s. Biedl). Der Nebennierenextrakt hat bei Nebenniereninsuffizienz nicht die gleichgute spezifische Wirkung, wie der Schilddrüsenextrakt bei Schilddrüseninsuffizienz. Das Adrenalin und andere Nebennierenpräparate kennzeichnen sich vorzugsweise durch ihre gefässkonstringierende Wirkung. Es anämisiert somit auch die Haut. Von den übrigen Wirkungen auf die Haut ist zu nennen, dass es eine Kontraktion der Musculi arrectores pilorum und in gewissen Fällen eine erhöhte Schweisfsekretion hervorruft (Loewy).

Sonstige endokrine Organe.

Über die übrigen endokrinen Organe will ich mich nur ganz kurz äussern. Der *Status thymico-lymphaticus* wird als eine der wichtigsten Konstitutionsanomalien betrachtet. Ob die Veränderung des Thymus und der Lymphapparate hierbei das Ursprüngliche ist und die anderen Symptome nur eine Folge davon sind, ist wohl sehr zweifelhaft. Wiesel sagt: »Nach dem heutigen Stande unseres Wissens müssen wir vielmehr annehmen, dass der Status thymico-

lymphaticus im engen Sinne des Wortes nur eine Teilerscheinung einer viel umfassenderen Konstitutionsanomalie vorstellt, da eben auch eine ganze Reihe anderer Organe bei dieser Konstitutionsanomalie, sei es in ihrem anatomischen Baue, sei es in ihren Funktionen, als minderwertig bezeichnet werden muss.»

Die an jener eigentümlichen Konstitution Leidenden sind für verschiedene krankhafte Veränderungen u. a. der inneren sekretorischen Drüsen prädisponiert. Nach den Untersuchungen von Bartel und Kyrle ist eine angeborene Hypoplasie der Genitalien nichts Ungewöhnliches.

Das für den Status thymico-lymphaticus typische Bild kennzeichnet sich durch ein pastöses Aussehen (d. h. Blässe der Haut, Muskelschlaffheit und Einlagerung wässerigen Fettes) und eine universale Hyperplasie der lymphatischen Organe mit Inbegriff der Milz, der Zungenfollikel, der inneren Lymphdrüsen und des Thymus (Pfaundler). Die Haut pflegt ausserdem der Sitz einer ganzen Reihe verschiedenartiger Veränderungen, wie abnorme Pigmentierungen, Hämangion und andere Formen von Naevi zu sein. In der Haarentwicklung beobachtet man nicht selten Anomalien. Bei gleichzeitiger Hypoplasie der Genitaldrüsen fehlt oft die sekundäre Haarbekleidung am Rumpfe. In anderen Fällen sieht man eine heterosexuelle Entwicklung der Haarbekleidung, d. h. die Männer bekommen einen schlecht entwickelten Schnurrbart, Bart und Lanugo am Rumpfe, die obere Grenze der Crines pubis wird horizontal: die Frauen bekommen Anlagen zu Schnurrbart, Bart und Lanugo; die Crines pubis gehen in einer Spitze zum Nabel hinauf (Wiesel).

Die Tierversuche mit Exstirpation des Thymus haben wechselnde Resultate ergeben. Während einige Experimentatoren keine Entwicklungsstörungen als Folge des Eingriffes haben finden können, haben andere recht bedeutende gefunden. Die ersteren haben erwachsene Tiere operiert, die letzteren scheinen junge Tiere angewendet zu haben. Unter den Entwicklungsstörungen bemerkt man ausser den Skelettveränderungen auf Grund der verlangsamten Ossifikation eine Einwirkung auf die Haut. Diese

wird nach Klose und Vogt schwammig und weich sowie von "pastösem Habitus" (refer. nach Falta).

Die Organtherapie mit Thymus scheint ohne spezifische Wirkung zu sein (Schäfer).

Dass man sich auch denken kann, dass die übrigen Organe, von denen man annimmt, dass sie mit der inneren Sekretion zu tun haben, wie Epiphyse, Pankreas, Nieren, Placenta, Lymphdrüsen, einen Einfluss auf die Haut haben, braucht nur erwähnt zu werden. Ausser den Korrelationen zwischen den endokrinen Organen gibt es Krankheitszustände, von denen man annimmt, dass sie auf einer gemeinsamen und gleichzeitigen Insuffizienz in mehreren Drüsen beruhen. So wurde zuerst von Claude und Gougerot 1907 ein solcher Symptomenkomplex unter dem Namen *insuffisance pluriglandulaire* beschrieben. Später finden sich ähnliche Zustände von anderen Forschern geschildert. Falta spricht von "multipler Blutdrüsensklerose" und Wiesel von "Bindegewebsdiathese mehrerer Blutdrüsen". Nach Biedl scheint das *thyreo-testiculo-hypophyseo-suprarenale Syndrom* am besten gekannt zu sein. Bei diesen Zuständen beobachtet man, wie man sich leicht denken kann, zuweilen Hautsymptome, Hypotrichosis, myxödemartige Veränderungen, abnorme Pigmentierungen u. a.

* * *

Aus diesem kurzen Referat ist ersichtlich, *dass Störungen in der Funktion der endokrinen Drüsen eine ganze Reihe Veränderungen der Haut, wie anatomische Deformitäten, gestörte Funktion der Hautdrüsen, vegetative und vasomotorische Symptome sowie Veränderungen in der Pigmentbildung hervorrufen können. Die Hautsymptome können auf verschiedene Weise kombiniert sein und mehrere gleichartige Veränderungen können durch Störungen in den verschiedenen endokrinen Organen hervorgerufen werden.*

Die Bedeutung der Veränderungen in der inneren Sekretion als disponierendes Moment für Hautkrankheiten.

Schon seit langer Zeit hat man beobachtet, wie gewisse physiologische und pathologische Veränderungen des Gesamtorganismus für Dermatosen disponieren. Der Einfluss der Keimdrüsen auf den Zustand der Haut ist hier vielleicht am meisten beachtet gewesen. Einige Hautkrankheiten sind bei Männern gewöhnlicher als bei Frauen, und umgekehrt. Pubertät, Gravidität und Klimakterium spielen auch in der Dermatologie eine wichtige Rolle. »Sie modifizieren das Verhalten der Haut und schwächen dadurch vielfach ihre Widerstandskraft gegenüber allen möglichen äusseren und inneren Schädlichkeiten», schreibt Bloch. Wir sehen, wie ein grosser Teil Krankheiten, wie Seborrhoë, Acne vulgaris etc., im Pubertätsalter beginnt und in späteren Jahren spontan zurückgeht. Gewisse Krankheiten zeigen einen bestimmten Zusammenhang mit den Menses, wie Dermatosis dysmenorrhoica (Matzenauer-Polland), Herpes genitalis, verschiedene vasomotorische Störungen usw. Bei der Gravidität treten oft Hautveränderungen auf, wie Chloasma, vasomotorische Störungen, Herpes gestationis, Pruritus u. a., zur Zeit des Klimakteriums Rosacea, Furunkulose, Pruritus, Hautgeschwülste usw. Jadassohn sagt: "Dass viele der mit Genitalien in Beziehung gesetzten Dermatosen in Morphologie und Auftreten bekannten Toxikodermien ähneln, lässt sich nicht leugnen (Akne, Piegmentierungen, Urticaria etc.)."

Ekzeme, Dermatiten, Tuberkuliden und andere inflammatorische Prozesse in der Haut zeigen bei den ebenerwähnten physiologischen Schwankungen in der Tätigkeit der Keimdrüsen oft Exacerbationen. So demonstrierte Foggie 1901 eine 28-jährige Sechsgebärerin, die bei allen Schwangerschaften, ausser der ersten, im 5. Monat eine als Psoriasis gedeutete Nagelaffektion bekommen hatte. Diese Diagnose wird auch dadurch bekräftigt, dass sie bei ihrer letzten Schwangerschaft typische Effloreszensen an den Ellbogen bekam. Die Psoriasis gehört auch zu den Leiden, die in gewissen Fällen mit der inneren Sekretion in Zusammenhang gestellt worden sind. Radcliffe Crocker sagt jedoch, dass "psoriasis may clear up during pregnancy". Auch Petrini hat Verbesserung der Psoriasis während der Schwangerschaft gesehen.

Freund und Krause haben gezeigt, dass die Haut während der physiologischen Schwankungen im Sexualleben der Frau, Menses, Gravidität und Laktation, empfindlicher für Röntgen ist, als sonst (refer. nach Luithlen).

Bei Krankheiten in den weiblichen Geschlechtsorganen können auch viele der ebenangeführten Hautaffektionen auftreten.

Krankhafte Veränderungen in den Genitalien des Mannes können in gewissen Fällen für Dermatosen disponieren. So meint man, dass die Prostatahypertrophie zuweilen Pruritus senilis verursacht (Jadassohn).

Die senile Haut, die von mehreren Verfassern als Ausdruck einer mangelhaften inneren Sekretion erklärt worden ist, wird oft der Sitz von allerlei Hautveränderungen, wie Pruritus, Ekzem, Geschwülste u. a.

Hier ist hervorgehoben worden, wie verschiedene Hautaffektionen im Zusammenhang mit Pubertät, Gravidität, Klimakterium und Greisenalter entstehen. Zuweilen sieht man dagegen, wenn auch seltener, wie Hautveränderungen bei gewissen dieser Zustände, z. B. bei der Pubertät, spontan zurückgehen, die Patienten "entwachsen ihren Krankheiten". Trichofytia capillitii ist beispielsweise ausserordentlich hartnäckig und schwerheilbar, bei der Pubertät geht sie aber in der Regel von selbst zurück.

Dass die Dermatologen den Blick für die disponierenden Momente, welche die Störungen in endokrinen Organen hervorrufen, offen haben, ist natürlich, und man merkt dies allzu wohl, wenn man sich mit diesem Teil der medizinischen Literatur vertraut zu machen sucht. Besonders in der französischen und englischen Dermatologie war die Thyreoideabehandlung infolge Reverdins und Kochers Entdeckung des Zusammenhanges zwischen der Schilddrüse und dem Myxödem in den 90er Jahren in Mode und wurde als ein vortreffliches Mittel gegen verschiedene Hautleiden, wie Ekzem, chronische Urticaria, rezidivierende Herpes, Psoriasis, Trophödem, Sklerodermie, praemature Alopeci und Canities gerühmt. Man scheint jedoch nicht als Regel Fälle gewählt zu haben, in denen Schilddrüsenveränderungen zu spüren waren, sondern den Effekt der Thyreoideapräparate rein empirisch gegen alle erdenklichen Hautkrankheiten geprüft zu haben. Das vorliegende, von Heinsheimer 1895 und Ewald 1896 zusammengeführte Material ist oft sehr widersprechend und gestattet kein endgültiges Urteil über die Tätigkeit der Thyreoideamedikation.

Hier hat man oft genug den falschen Schluss gezogen, dass ein Leiden, das bei Thyreoideabehandlung sich gebessert hat, thyreogener Natur sei. Nicht alle Verfasser sind jedoch so kühn gewesen, sondern die meisten haben das Verhältnis so aufgefasst, dass die Beschaffenheit der Haut durch die Störung in der Funktion der endokrinen Organe eine erhöhte Disposition für verschiedene Dermatosen erhalten hat, und dass man diese Disposition in gewissen Fällen durch Organbehandlung vermindern kann. Der veränderte Stoffwechsel und die erhöhte Diuresis, welche die Thyreoideamedikation auch bei einer endokrin gesunden Person hervorrufen kann, können zuweilen von Bedeutung sein. Malcom Morris zeigt, wie man durch die Thyreoideabehandlung eine grosse Hilfe bei der Heilung vieler hartnäckiger Dermatosen haben kann. Zuweilen kann diese Behandlung allein genügen. So sind Thyreoideatabletten bei leichten myxödematösen, mit Ekzem oder anderen Dermatosen kombinierten Zuständen, bei ausgewählten

Fällen von Psoriasis, besonders solchen, die mit Obesitas, Rheumatismus, Rachitis usw. kombiniert sind, zu befürworten.

Saenger betont ebenfalls das gleichzeitige Vorhandensein von leichten endokrinen Störungen und Dermatosen und sagt: "Die Kenntnis der Forme fruste des Myxödems oder des Hypothyreoidismus ist für den Dermatologen schon aus dem Grunde von Bedeutung, weil er einmal in die Lage kommen kann, an den Veränderungen der Haut, wenn sie mit im Vordergrunde stehen und aller äusseren Therapie getrotzt haben, das therapeutisch so wunderbar zu beeinflussende Grundleiden zu erkennen."

Jetzt hat man auch angefangen, von Präparaten von anderen Organen als der Schilddrüse einen ausgedehnteren Gebrauch zu machen. Ich selbst habe in einer Mehrzahl Fälle von Pruritus und Ekzem, die während der Menopause aufgetreten sind, einen auffallend günstigen Effekt der Ovarialpräparate gesehen. Besonders das in vielen Fällen intensive Jucken hat sich gebessert.

Eine ausserordentlich interessante Beobachtung hat Kyrle gemacht. Dieser hat nämlich gezeigt, dass bei in der Klinik Fingers wegen verschiedener chronischer Hautaffektionen, wie Prurigo, Ekzem und Psoriasis behandelten Knaben eine Hypoplasie der Testikel sehr gewöhnlich ist. Im Verlaufe einiger Jahre hat er dies in mehr als 100 Fällen gesehen. Hierauf aufmerksam gemacht, habe ich in den letzteren Jahren in der Poliklinik des Krankenhauses St. Göran dieses Verhältnis beobachtet und die bestimmte Auffassung bekommen, dass dies auch bei dem dortigen Material seine Richtigkeit hat. Zahlen oder nähere Auskünfte kann ich nicht geben, da ich keine Anzeichnungen hierüber geführt habe.

Dass Patienten mit Dystrofia adiposo-genitalis und anderen auf einer mangelnden endokrinen Funktion beruhenden Krankheiten leichter gewissen Hautaffektionen ausgesetzt sind, ist nicht unwahrscheinlich.

Hyperfunktion und Dysfunktion der inneren sekretorischen Drüsen sind ebenfalls oft von Hautsymptomen begleitet. Ich brauche hier nur an alle die bei Morbus

Basedowi vermerkten Hautveränderungen zu erinnern. Von gewissen Stellen wird angegeben, dass die Akromegalie für die Entstehung einzelner Hautgeschwülste eine Bedeutung hat; der Status thymico-lymphaticus als disponierendes Moment für Ekzeme und Dermatosen überhaupt ist allgemein bekannt.

Unzweideutig spielt die innere Sekretion in der Dermatologie eine sehr wichtige Rolle als disponierendes Moment. Der nähere ursächliche Zusammenhang hierbei ist jedoch im allgemeinen schwer zu beweisen. Viele Möglichkeiten liegen vor, und diese lassen sich auf verschiedene Weise kombinieren. Anomalien in der Verhornung, Talg- und Schweisfsekretionen sowie Zirkulationsstörungen in der Haut können an sich die Entstehung von Dermatosen begünstigen. Hierzu kommt bei den endokrinen Störungen ein veränderter Chemismus des Gesamtorganismus und eine damit folgende Reizbarkeit bei gewissen Teilen des Nervensystems.

Eine normal fungierende innere Sekretion scheint ein gewisser Schutz gegen allerlei verschiedene Hautkrankheiten zu sein. Endokrine Störungen müssen deshalb vom Dermatologen beobachtet und vorhandene möglichst korrigiert werden.

Das Verhalten der inneren Sekretion bei einigen ihrer Ätiologie nach unbekannten Hautkrankheiten.

Bei mehreren ihrer Ätiologie nach unbekannten Hautkrankheiten hat man die Vermutung ausgesprochen, dass ihre Ursache in einer endokrinen Störung zu suchen sei, und in gewissen Fällen spricht vieles hierfür. Saenger hat ja hervorgehoben, wie man in einigen Fällen "Forme fruste" von Myxödem und Hypothyreoidismus die Symptome hauptsächlich auf die Haut lokalisiert finden kann. Man könnte sich da denken, dass einige Hautkrankheiten nur als solche formes frustes verschiedener endokriner Störungen zu betrachten sind.

Jesionek sagt bei der Besprechung der Missbildungen der Haut u. a.: "Es sei auch noch folgender Möglichkeit gedacht: Missbildungen der Haut können dadurch zustande kommen, dass nicht die Haut selbst, aber andere Organe des embryonalen Organismus von kongenital veranlagten Entwicklungsstörungen und Entwicklungshemmungen betroffen werden, und dass von diesen in falscher Weise sich entwickelnden Organen aus (Thyreoidea, Thymus, Hypophysis, Nebennieren) chemische Stoffe der Entwicklung eine falsche Richtung geben. Die Haut kann in irgendwelche auf kongenitaler Veranlassung beruhende primäre Missbildungsvorgänge anderer Organe sekundär mit einbezogen werden." Somit muss man auch bei den angeborenen Hautveränderungen an endokrine Ursachen denken.

In diesem Zusammenhang sei daran erinnert, dass Josefson die Bedeutung der Untersuchung der Mutter bei

den kongenitalen Missbildungen hervorgehoben hat. In gewissen Fällen hält er eine spezifische Organbehandlung bei Gravidae für indiziert, nämlich wenn bei vorhergehender Nachkommenschaft oft endokrine Sprösslinge vorgekommen sind.

In der Fortsetzung werde ich einige Krankheitsgruppen, denen meiner Ansicht nach innere sekretorische Störungen möglicherweise zu Grunde liegen könnten, näher prüfen. Dies soll teilweise durch eigene Beobachtungen über solche Fälle erläutert werden. Da die Krankengeschichten sich intim meiner Darstellung anschliessen, habe ich es nicht für richtig gehalten, sie in einer gemeinsamen Kasuistik zusammenzuführen, sondern füge sie an den verschiedenen Stellen auch mit der Gefahr ein, dass die Arbeit dadurch an Übersichtlichkeit verlieren kann. Die Fälle werden fortlaufend numeriert werden, damit es leichter möglich ist, auf sie zu verweisen.

Verhornungsanomalien.

Im Vorhergehenden habe ich mehrmals das Vorkommen von Verhornungsanomalien bei Störungen der inneren Sekretion erwähnt, und es dürfte deshalb nahe liegen, die Möglichkeit eines endokrinen Ursprunges der in ihrer Ätiologie unaufgeklärten Dyskeratosen näher zu erörtern. Die am besten bekannte von ihnen ist die *Ichthyosis.* Ausserdem sind mehr oder weniger universale Verhornungsanomalien unter dem Namen *Ichthyosis atypica* beschrieben. Ich will hier keine Klassifikation derselben versuchen, sondern zähle zuerst nur einige verschiedene Formen auf: *Keratoma palmare et plantare hereditarium, érythrodermie ichthyosiforme congénitale* (Brocq), *érythrokeratodermie verruqueses symetriques et progressives* (Darier), *psorospermosis* (Darier) u. a.

Wenn man versucht, sich mit der Nosologie der Verhornungsanomalien vertraut zu machen, bekommt man leicht die Auffassung, dass hier ein Chaos von Beschreibungen über beobachtete Fälle, die von den be-

treffenden Verfassern im allgemeinen mit einer mehr oder weniger glücklich gewählten beschreibenden Diagnose versehen sind, herrscht. Ein Teil der Krankheitsbegriffe, wie die eben von mir aufgezählten, sind jedoch allgemeiner angenommen worden.

Lenglet hat in einer Arbeit, die nach Bettmann allzu geringe Beachtung gefunden hat, dieses Problem einfacher gelöst. Nach Lenglet hat man es nur mit gewissen Typen kongenitaler Dyskeratosen zu tun. Diese "termes principaux" sind:

"1. Agénèse, dysgénèse des phanères;
2. Troubles fonctionnels (?) des glandes sébacées ou sudoripares;
3. Kératodermie palmaire et plantaire;
4. Exfoliation généralisée, type exfoliations lamelleuse des nouveau-nés, à rapprocher de la soi-disant ichthyose sébacée;
5. Hyperkératose du type ichthyose foetale;
6. Hyperkératose du type ichthyose vulgaire;
7. Érythrodermie congénitale ichthyosiforme;
8. Atrophie cutanées et atrophie profondes;
9. Akanthokératolyse, lésions bulbeuses congénitales;
10. Épidermolyse bulleuse, formes simples."

Lenglet sagt weiter:

"Ces types mobides existent pures ou associés; quand ils s'associent ils affectent surtout les combinations suivantes que nous indiquerons en réunissant simplement les chiffres qui désignent chaque syndrome, pour ne pas répéter sans cesse les mêmes mots.

Les lettres placées en avant d'un chiffre désignent une variété morbide: on peut vérifier l'exactitude de ses associations en se reportant aux faits publiés.

A 1. 6. — B 1. 10. — C 1. 2. 3. — D 3. 7. — E 3. 8. — F 3. 9. — G 4. 8. — H 7. 9."

Auch von anderer Seite, z. B. von Jadassohn, Bruhns u. a. hat man betont, dass die verschiedenen Verhornungsanomalien, die ausser ihrem oft familiären Auftreten Übergangsformen unter einander aufweisen, einheitlicher auf-

gefasst werden müssen. Was die Ursache dieser Hautveränderungen betrifft, so wird dieselbe, wie oben genannt, als unaufgeklärt betrachtet.

Jesionek schreibt bei der Besprechung der kongenitalen Verhornungsanomalien: "Vererbbar ist nicht die Hornsubstanz, nicht Qualität und Quantität der Hornsubstanz, vererbbar ist die Fähigkeit und der Grad der Fähigkeit der Zellen, Hornsubstanz zu bilden." Aus dieser Äusserung versteht man, dass die bei diesen Veränderungen gemachten genauen histologischen Untersuchungen der Haut kein Licht über die Ätiologie verbreiten konnten und es wahrscheinlich auch nicht allein werden.

Wie gesagt sind die Verhornungsanomalien oft familiär. Dieser Umstand, der übrigens manche andere Hautveränderungen, die späterhin erörtert werden sollen, auszeichnet, ist besonders zu beachten. Es ist dies nämlich ein bei den inneren sekretorischen Störungen äusserst gewöhnliches Verhältnis. Josefson hat sich hierbei länger aufgehalten und sagt u. a. in seiner letzten Arbeit über endokrine Skelett- und Entwicklungsstörungen (S. 248): "Der familiäre Zug bei den endokrinen Störungen lässt sich zwar nicht als ein Kardinalsymptom bezeichnen, bei einer näheren Prüfung zeigt es sich aber, dass er doch sehr oft vorkommt. So findet man in mehreren Verwandtschaftsgraden sowohl thyreogene Störungen wie Störungen in den Geschlechtssphären."

Der Angabe, dass eine Missbildung endemisch ist, wie es in der Fortsetzung bei einigen Verhornungsanomalien vorkommt, muss auch Bedeutung zugemessen werden, wenn es die Bestimmung der Ätiologie gilt. Struma und Kretinismus sind nämlich Beispiele dafür, wie Störungen in den endokrinen Organen Neigung zu endemischem Auftreten haben.

Ichthyosis foetalis.

Die *Ichthyosis foetalis* (Synonyme: *Keratotis congenita, Hyperkeratosis universalis congenita, Ichthyosis congenita, Ichthyosis intrauterina, Foetus arlequin, Alligatorboy* u. a.)

ist eine äusserst seltene Missbildung, von der nur einige 60 Fälle bekannt sind (Riecke). Der im allgemeinen zu früh geborene und nicht lebensfähige Foetus ist mit einer panzerähnlichen, verdickten Epidermis mit Berstungen teils an den Biegefalten, teils an anderen Stellen infolge des Druckes der wachsenden Viscera von innen gegen die unnachgiebige Haut, bekleidet.

Verschiedene Ansichten, ob das Leiden zu Ichthyosis vulgaris hinzuführen ist, oder nicht, haben sich geltend gemacht. Einige Verfasser halten die Leiden für identisch (vergl. Méneau). Zu denen, die den Unterschied zwischen diesen Missbildungen am schärfsten hervorgehoben haben, gehört Unna. Er führt an, die histologischen Bilder seien nicht übereinstimmend, die Ichthyosis vulgaris gebe sich im allgemeinen nicht vor einem oder einigen Jahren nach der Geburt zu erkennen, die foetale Keratodermie trete nicht familiär oder in Kombination mit der Ichthyosis vulgaris auf.

In einigen Fällen hat man jedoch wahrgenommen, dass dieselbe Frau mehrere Kinder nacheinander mit dieser Missbildung geboren hat. So hat Östreicher eine Frau erwähnt, die dreimal hintereinander solche Föten zur Welt gebracht hat.

Die Ursache des Leidens ist noch unaufgeklärt. Der Gesundheitszustand der Eltern soll nicht von solcher Beschaffenheit gewesen sein, dass man daraus die Ursache der Missbildung ermitteln kann. In einem von Ahlfeld beschriebenen Fall war die Mutter taubstumm. Die Konsanguinität soll eine gewisse ätiologische Bedeutung haben.

Fulci hat in einem Falle von Ichthyosis foetalis Gelegenheit gehabt, bei der Obduktion nicht allein die Haut, sondern auch die inneren Organe genau zu untersuchen. Hierbei befanden sich Thyreoidea, Thymus, Nebennieren, Ovarien, Hirn, Rückenmark und periphere Nerven nach Angabe ohne Anmerkung. Winfield wiederum konnte in einem Falle die Abwesenheit der Thyreoidea konstatieren.

Über die Frage, ob die Blutsverwandtschaft zwischen den Eltern auf die Nachkommenschaft einwirkt, gibt es

eine reiche Literatur. Obschon dies etwas ausserhalb des hier zu erörternden Stoffes liegt, seien doch einige Worte hierüber eingeflickt, weil die Konsanguinität auch späterhin einige Male zur Sprache kommt und nach der Angabe einiger Verfasser (z. B. Jadassohn) oft in der Anamnese bei an familiären Verhornungsanomalien leidenden Personen zu spüren ist.

Sind konsanguine Eltern geistig und körperlich vollständig gesund, so scheinen die Aussichten für eine normal entwickelte Nachkommenschaft gut zu sein. Dies haben u. a. Voisin bei der Bevölkerung von Bratz, einer abgelegenen Halbinsel an der Mündung der Loire, Huth unter den Einwohnern verschiedener schottischer Fischerdörfer und Mc Gee unter den Seriindianern gezeigt. Anders verhält es sich, wenn der eine Teil oder beide mit einem Fehler in körperlicher oder geistiger Beziehung behaftet oder mit einer Diathese oder Degeneration belastet sind. Dann treten bei der Nachkommenschaft jene Störungen gewöhnlich in einem gesteigerten Grade oder auch in irgendeiner neuen Form auf (refer. nach Moll). Geisteskrankheit, Taubstummheit, Retinitis pigmentosa und Unfruchtbarkeit sind seit alters beobachtete Degenerationszeichen bei Kindern in Blutverwandtschaft stehender Eltern. Unwahrscheinlich erscheint es nicht, dass endokrine Veränderungen verstärkt werden oder möglicherweise durch die Konsanguinität entstehen können. Dass die Blutsverwandtschaft oft in der Anamnese einer gewissen Krankheit vorkommt, schliesst wenigstens die Möglichkeit nicht aus, dass diese endokriner Natur ist.

Ichthyosis vulgaris.

Diese Hautanomalie ist, wenn man die leichten Formen mitrechnet, recht gewöhnlich. Je nach dem Grade der Veränderungen unterscheidet man zwischen verschiedenen Typen: *Xerodermia, Ichthyosis simplex, Keratosis pilaris, Ichthyosis nitida, Ichthyosis serpentina und Ichthyosis hystrix.* Ausser einer abnormen Verhornung mit Trockenheit und

Abschuppung der Haut kommt auch oft eine verminderte Schweisfsekretion vor. Das Haar wird, besonders in den schwereren Formen, trocken und dünn. Die Nägel zeigen nur seltener atrophische Veränderungen auf.

Über die Ursachen der Ichthyosis ist viel gestritten worden, aber ohne dass man zu einer anderen Auffassung gekommen ist, als dass es sich um eine in der Regel hereditäre und familiäre Missbildung handelt. Reyer hat Ichthyosis in 6 Generationen gesehen. Zuweilen kann das Leiden eine oder ein paar Generationen überspringen, um später wiederzukommen. Die Krankheit soll in gewissen Gegenden "Molucken, Einwohner von Paraguay, bei den albanesischen Miriditen insbesondere bei der männlichen Bevölkerung" endemisch gehen (Galewsky).

Von einigen Seiten, besonders französischen, wird betont, dass Personen mit Ichthyosis nicht selten Syphilis oder Tuberkulose in der Aszendenz aufweisen können und schwach entwickelt sind. Andere Missbildungen scheinen jedoch nur in Ausnahmefällen gleichzeitig vorzukommen. Janowsky sagt in Mracek's Handbuch: "Die allgemeine Ernährung leidet im ganzen nicht, wohl aber ist die gesamte Entwickelung bei solchen Individuen manchmal zurückgeblieben. Dieselben sind oft von kleiner Statur und wenig entwickeltem Knochenbau; auch rudimentäre Genitalien wurden bei ihnen verzeichnet; doch scheint dies nicht die Regel zu sein, da zumeist die Ichthyotischen in dieser Richtung keinen Unterschied gegen gesunde Menschen darbieten."

Als Beispiel für Ichthyosis bei einem Individuum mit gehemmter Entwicklung sei folgende Krankengeschichte angeführt:

Fall I. Tuberculosis pulmonum et ossium + Ichthyosis vulgaris + Hyporchismus (?).

Torsten L., 19 Jahr, Bauernsohn. Journal 195, 1916. Klinik A., St. Göran. Fig. 1 und 2.

Der Vater starb vor 10, die Mutter vor 11 Jahren, beide an Lungenschwindsucht. Ein Bruder, 15 Jahr, lebt und ist gesund, eine Schwester starb vor 4 Jahren, 5 Jahr alt, an einer unbekannten Krankheit,

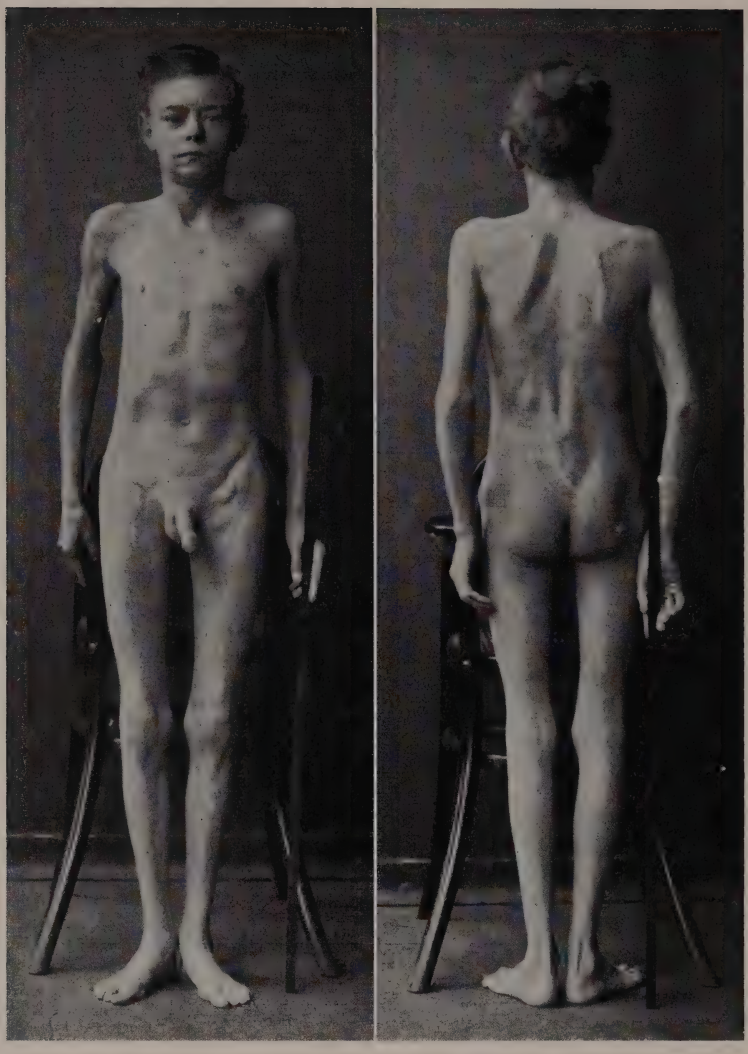

Fall I. Fig. 1 und 2.

Der Patient gibt an, die Eltern hätten normale Haut gehabt, dasselbe soll beim Bruder der Fall gewesen sein. Die Schwester dagegen hatte dieselbe trockene, schilferige Haut wie der Patient selbst und die er, seiner Angabe nach, seit seiner frühsten Jugend gehabt hat.

Er sagt, er sei immer schwach und von kleiner Statur gewesen

und habe seine Hautveränderung, so lange wie er denken kann. Im Alter von 8 Jahren bekam er Diphtheritis. Seit 10 Jahren litt er an Asthma. 1912 wurde er wegen Lungentuberkulose im Sanatorium aufgenommen und dort ein ganzes Jahr gepflegt. Von dort wurde er entlassen, um Aufnahme in der Chirurgischen Abteilung des Krankenhauses St. Göran zu finden, wo er einer Operation unterzogen und wegen einer tuberkulösen Osteitis in der Lendenwirbelsäule behandelt wurde. Später wurde er zur Behandlung seiner Hautkrankheit, die ihn zeitweise durch Juckanfälle belästigte, nach der Hautabteilung von St. Göran überführt. Von dort wurde er im Oktober 1916 entlassen.

Status am 2. 11. 1916.

Der Patient ist sehr mager und schwach entwickelt.

Gewicht 32 kg.

Länge 153 cm.

Spannweite 155 cm.

Abstand von der Schläfe bis zur Symphyse 73 cm.

Bei der Röntgenuntersuchung zeigt die Ossifikation im Handgelenk ein für das Alter des Patienten normales Bild (Dr. U. Lindgren).

Er ist munter und aufgeweckt und hat eine gute Auffassungsgabe. Er macht einen altklugen Eindruck.

Die Stimme ist infantil, kein Pomum Adami. Von der Thyreoidea ist bei Palpation nur eine Andeutung zu fühlen. Die Zähne sind normal. Die Genitalien sind normal mit Descensus beider Testikel, die möglicherweise etwas weniger als normaler Grösse sind. Koitus verneint er und Libido scheint sehr schwach entwickelt zu sein. Lungentuberkulose, zeitweise Asthma; Spuren von Albumin im Harn. Nussgrosse, indolente Inguinaladeniten.

Die ganze Haut ist graublass, trocken, schuppig und bietet das Bild einer Ichthyosis simplex dar. An den Oberschenkeln ist die Haut gerötet, entzündet und mit einzelnen kleinen harten Papeln versehen. Zeitweises Jucken. Narben von Kratzeffekten. Das Kopfhaar ist dicht, aber trocken und struppig. Wimpern und Augenbrauen ohne Anmerkung. Schnurrbart, Bart und Lanugo fehlen, nur einzelne Pubeshaare sind zu beobachten. Die Nägel sind ohne Anmerkung.

Epikrise. Dieser Fall gilt, wie aus der Beschreibung hervorgeht, ein unterentwickeltes Individuum mit Lungen- und Knochentuberkulose, Asthma, Hypotrichosis, Ichthyosis und einem zeitweise auftretenden Jucken, das an einen Prurigo Besnier denken lässt. Aus der Anamnese ist hervorzuheben, dass die Eltern an Lungentuberkulose gestorben sind, und dass eine gestorbene Schwester wahrscheinlich an Ichthyosis gelitten hat. Die Hautverände-

rungen machen in diesem Fall unzweifelhaft den Eindruck, dass sie Teilerscheinungen der allgemeinen Konstitutionsanomalie sind, die der Patient darbietet. Man dürfte in diesem Falle an einen Hyporchismus denken können. Hierfür spricht seine infantile Stimme, die mangelhafte Haarbekleidung sowie die verhältnismässig langen Extremitäten. Die tuberkulöse Osteitis und die Operation in der Lendenwirbelsäure könnten jedoch zu der Verkürzung des Rumpfes beigetragen haben.

* * *

Der Gedanke an durch endokrine Störungen verursachte Ichthyosis hat ebenfalls vorgelegen (v. Poór, Cedercreutz u. a.), und man muss zugestehen, dass viel dafür spricht, dass es sich so verhalten kann. Eine weitere Stütze hierfür erhält man durch Mitteilungen über gelungene therapeutische Versuche mit der Organbehandlung. Malcolm Morris gibt, ebenso wie vorher Weill und Mouriquand wie Barth, an, dass er durch die Thyreoideabehandlung bei Ichthyosis ausschliesslich gute Resultate erhalten habe. Colcott Fox hat über ein glückliches Resultat der Thyreoideabehandlung bei einem 15 Monat alten Kinde berichtet und betont das Wünschenswerte genauerer Untersuchungen über das Verhalten der Schilddrüse bei Ichthyosis in einer Mehrzahl von Fällen, da die Angaben darüber spärlich und wenig übereinstimmend sind.

Beck hat später Gelegenheit gehabt, die Schilddrüse eines 3 ½ Jahr alten Kindes mit Ichthyosis vulgaris, das an Miliartuberkulose gestorben ist, zu obduzieren und histologisch zu untersuchen. Die Schilddrüse zeigte keine Zeichen von Tuberkulose, sondern nur "enorme Bindegewebshypertrophie, unregelmässig zusammengedrückte Drüsenlumina, Fehlen der Kolloidsubstanz", somit hauptsächlich fibröse Veränderungen.

Ich selbst habe in keinem Falle von unkomplizierter Ichthyosis die Organbehandlung geprüft, weil die Fälle davon, mit denen ich zu tun hatte, sich nicht der bei einer eine längere Periode anhaltenden Thyreoideamedikation notwendigen Beobachtung unterziehen wollten.

Docent Dr. Arnold Josefson hat die Freundlichkeit gehabt, mir den folgenden, von ihm beobachteten Fall zu zeigen und mir seine Anzeichnungen darüber, welche zietiert werden sollen, zu überlassen, wofür ich ihm hiermit meinen besten Dank ausspreche.

Fall II. Zahnretention + Ichthyosis vulgaris.
Sten I., geboren den 6. 7. 1903. Privatpatient.

Am 27. 8. 1915 von Zahnarzt C. Skogsborg zu Dr. A. Josefson gesandt, weil der eine permanente Vorderzahn erst jetzt vordringt, und weil der Zahnwechsel bedeutend verspätet ist.

Die Eltern sind beide eher über Mittelgrösse und ohne Entwicklungsanomalien. Der Patient ist der dritte von 4 Geschwistern. Von diesen ist eine Schwester gross. Seine zwei älteren Schwestern hatten beide eine grobe, harte und schuppige Haut. Einem Hautspezialisten nach war die älteste mit einer solchen Haut geboren (?) und würde niemals eine andere bekommen. Sie bietet jetzt eine hübsche, universale Ichthyosis dar.

Die Mutter war während der Zeit, wo sie den Knaben trug, nicht sehr krank. Sie gibt an, er sei die ersten beiden Monate "unterernährt und verwahrlost" worden. Flaschenkind. Bei der Geburt war er gross, schwer und behaart. Das Haar fiel ab und wurde durch anderes ersetzt. Hat "möglicherweise" Rachitis gehabt. Mit 2 Jahren begann er zu gehen. Alles verspätete sich etwas bei ihm, auch die Zähne, er war im grossen ganzen "etwas zurück". In seinen ersten Jahren war er quengelig und "nervös".

Der Zahnwechsel war sehr verspätet, er wurde deshalb verschiedenen Zahnärzten vorgeführt, die aber nichts dagegen tun konnten. Er wuchs schnell. Früher stotterte und lispelte er etwas, Gebrechen, die jetzt seltener auftreten. Noch jetzt kommt es vor, dass es ihm schwer fällt, den Harn zu halten. Das Haar wächst gut. Er fällt ihm schwer zu schwitzen, und die Haut ist immer trocken und hart und springt leicht auf. Er hat keinen Nabelbruch gehabt.

Vor vier Jahren wurde er an Eiter im Brustfellsack operiert. Im übrigen ist er gesund gewesen.

Aus dem *Status præsens* den 27. 8. 1915:

Körperlänge	150.3 cm.
Spannweite	147.5 „
Kopfumfang	54 „
Hals „	29 „
Brust „	70.5—73 „
Bauch „	58 „

Schläferig und träge. Die Haut ist überall, sogar innen in den Händen, stark verdickt und schilfert leicht ab. Sie fühlt sich kalt und verdickt an und hat eine verminderte Elastizität. Kein Schweiss. Das Haar auf dem Kopf reichlich, trocken. Augenbrauen und Wimpern dicht.

Thyreoidea von verminderter Grösse. Innere Organe gesund. Harn ohne Anmerkung. Äussere Genitalien dem Alter entsprechend. Rachen ohne Anmerkung. Eckzähne retiniert, von den Vorderzähnen ist der rechte mediale kürzlich hervorgedrungen.

Die Röntgenuntersuchung zeigt, dass das Hand- und Fussskelett der Entwicklung nach dem Alter von zwölf Jahren entspricht.

Der Pat. begann mit Thyreoideatabletten von gm 0.30 × 2 den 30. 8. und fuhr damit eine Woche fort, wonach er infolge Appendicitis die Behandlung unterbrechen musste. Diese wurde am 1. 10. 1915 wiederaufgenommen.

24. 10. Die Haut hat angefangen abzuschilfern, nach seiner Angabe wie nie zuvor. "Die Strümpfe werden ganz voll Mehl." Die Haut an den Unterbeinen weist eine sehr starke kleieförmige Abschilferung auf. Ordination: Thyreoideatabletten 0.30 × 3, (wurde Dr. Strandberg gezeigt, der die Diagnose Ichthyosis vulgaris bestätigte).

6. 11. Keine Nebenwirkungen der Behandlung. Haut noch immer abschilfernd. Thyreoideatabletten 0.30 × 4.

19. 12. Erträgt die Behandlung ausgezeichnet. Die Haut an den Unterbeinen entschieden dünner als früher; auch an den Händen ist sie weicher (nach seinem Vater).

1916. 13. 1. Die Mutter sagt, er ertrüge die Behandlung ausgezeichnet: "Seine Haut ist niemals so gut gewesen wie jetzt." Über den Füssen ist sie früher immer, besonders bei Kälte, aufgesprungen und nässend gewesen; jetzt dagegen ist sie weicher gewesen.

An den Unterbeinen ist die Haut jetzt fast normal und an den Händen fühlt sie sich dünn und weich an und lässt sich beinahe normal hochheben (Dr. Strandberg vorgezeigt).

Im Januar wurde die Behandlung ausgesetzt, weil er an adenoiden Vegetationen operiert wurde. Während dieser Zeit trat wieder eine Verschlimmerung im Zustand der Haut ein.

4. 2. Es wurden wieder Thyreoideatabletten 0.30 × 3 ordiniert.

8. 3. Die Haut hat wieder angefangen reichlich abzuschilfern, aber weniger als bei der ersten Behandlung. Er ist ein gutes Stück gewachsen.

8. 4. Der rechte Eckzahn im Unterkiefer bricht hervor.

10. 5. Noch ein Eckzahn kommt. Körperlänge 154.1 cm. Die Haut ungefähr wie beim ersten Besuch. Der Patient sagt jedoch, er schwitze mehr als früher.

11. 10. Hat täglich, ausser im halben Juli, 3 Tabletten ge-

nommen. Die Mutter hat, wie er sagt, bemerkt, dass die Haut schlechter wurde, wenn das Mittel ausgesetzt wurde. "Sie platzt nicht, wenn er einnimmt."

20. 11. Das Gebiss entspricht jetzt dem Alter. Die Haut bietet noch immer das Bild einer Ichthyosis dar. Sie schilfert reichlich ab, besonders an den Unterbeinen. Die Tabletten werden auf 2 täglich vermindert. — Die Pubertät tritt ein.

1917. 11. 1. Unverändert. Intelligenz fortdauernd schwach. (Dr. Strandberg vorgeführt.)

Epikrise. Der Fall betrifft einen 12 jährigen Knaben mit Ichthyosis vulgaris. Dieses Leiden ist hier familiär. Ausser der Ichthyosis bietet er verschiedene Entwicklungshemmungen, besonders betreffend die Dentition, dar. Die Thyreoidea war von verminderter Grösse. Während der Schilddrüsenbehandlung wurde eine auffallende Besserung wahrgenommen. Die Zähne brachen durch und nach etwas mehr als einem Jahr war das Gebiss für das Alter normal geworden. Die Haut schilferte ab, wurde geschmeidiger und weniger infiltriert und der Schweiss, der vorher äusserst reduziert war, kam in Gang. Er ertrug recht grosse Dosen Thyreoideatabletten. Als die Behandlung ausgesetzt wurde, verschlimmerte sich der Zustand der Haut, um sich nach erneuerter Behandlung wieder zu verbessern. Eine vollständig normale Haut hat jedoch noch nicht erzielt werden können, eine bedeutend verbesserte wird aber festgestellt, so lange der Patient mit der Thyreoidea-Medikation fortsetzt.

Ichthyosis atypica (Keratoma palmare et plantare hereditarium, Érythrodermie ichthyosiforme congénitale und ähnliche Verhornungsanomalien).

Bei der Ichthyosis vulgaris bieten die Innenseiten der Haut, die Fusssohlen, die Schulter-, Ellbogenfalten und Kniekehlen im allgemeinen eine normale Haut dar, während bei der Ichthyosis atypica diese Regionen mit einer gewissen Vorliebe angegriffen sind.

Das erst von Unna 1883 genau beschriebene *Keratoma palmare et plantare hereditarium* kennzeichnet sich, wie bekannt, durch bedeutende Keratosenbildungen an den

Handflächen und Fusssohlen und durch sein familiäres Auftreten. Die Konsanguinität wird nicht selten als beitragende Ursache der Entstehung des Leidens bezeichnet. Die Missbildung, die sich schon bei dem 6 Monat alten Kinde zu erkennen gibt, ist der Gegenstand eines grossen Interesses und vieler Untersuchungen gewesen. Neumann sowie Ehlers und Hovorka haben sie besonders auf der Insel Meleda in Dalmatien, wo das Leiden endemisch ist, studiert. Sie geht auch in der Literatur unter dem Namen Meledakrankheit. In Neumanns Arbeit wird darauf hingewiesen, dass ähnliche Schwartenbildungen schon seit langer Zeit bei manchen Eingeborenen bekannt sind. Die Feuerländer sollen an den Unterbeinen, Händen und Füssen eine dicke, schwartige, beinahe elefantiastische Haut haben. Entdeckungsreisende berichten, wie diese Eingeborenen ihre Hände dadurch zu wärmen pflegen, dass sie dieselben so langsam durch das flammende Feuer führen, dass ein Europäer sich sicher schwere Brandschäden hierbei zugezogen hätte.

Vörner hat eine Familie von 40 Mitgliedern in 4 Generationen beschrieben, in der 16 Personen, d. h. 40 % mit Keratoma hereditarium behaftet waren, nach Hahn lagen in einer Familie von 44 Individuen 27 Fälle vor, nach Hammer waren in einer anderen Familie von 346 Mitgliedern 165 angegriffen usw. Auch in Schweden ist dieses Leiden beobachtet worden. So hat Sederholm eine Familie mit Keratoma hereditarium beschrieben. Hier wurde ein schrittweiser Übergang von Fällen von wirklicher Keratosis hereditaria zu Naevi verrucosi (nach Ehlers Hinweis in der Erörterung nach Sederholms Demonstration) beobachtet. Magnus Möller hat 3 Geschwister mit dieser Verhornungsanomalie observiert. White hat über diese Missbildung bei einer in Amerika ansässigen schwedischen Familie berichtet.

Zuweilen, wie es scheint jedoch recht selten, treten sporadische Fälle dieser Krankheit in einer Familie auf, wo keine anderen Individuen Zeichen von Verhornungsanomalien darbieten (Babiček, Brocq und Fage, Cohn, Max Joseph, Radaeli u. a.). Zu beachten ist

jedoch, dass milde Formen von Xerodermie und anderen Dyskeratosen leicht von den Patienten selbst übersehen werden können, und dass sich im den beschriebenen Fällen des sporadischen Auftretens von Keratoma palmare et plantare das isolierte Vorkommen im allgemeinen nur auf die eigenen Auskünfte der Patienten stützt.

Sehr oft sind die Angaben über den somatischen und psychischen Zustand der Patienten in den veröffentlichten Krankheitsgeschichten, die sich vorzugsweise mit den Hautveränderungen beschäftigen, recht mangelhaft. Ausser an den Handflächen und Fusfsohlen finden sich Keratosenbildungen zuweilen an den Unterbeinen und Knien. Auch gryphotische Nagelveränderungen sind in einzelnen Fällen wahrgenommen worden. Eine Beschreibung Babiĉeks sei hier referiert, da sie sorgfältig ausgeführt zu sein und verschiedene interessante Aufschlüsse zu enthalten scheint. Es handelte sich um eine 23-jährige Frau mit Keratoma palmare et plantare. Die Eltern und 12 Geschwister waren gesund. In der Familie waren keine bekannten ähnlichen Fälle vorgekommen. Die Hauterscheinungen waren, ausser den typischen Veränderungen, Keratome an Knien und Ellbogen, Onychogryphose und lokale Hyperidrosis an den Palmae und Plantae. Ausserdem ist vermerkt, dass die Patientin an Neurasthenie litt und schlechte, an Hutchinsons erinnernde Zähne darbot.

Bei der Érythrodermie congénitale ichthyosiforme sind die Verhornungsanomalien universaler, als bei dem typischen Keratoma palmare et plantare hereditarium. Die Leiden stehen sich jedoch sicher sehr nahe und Übergangsformen zwischen ihnen scheinen nicht selten zu sein. Brocq und Fage haben dies in einem Aufsatz hervorgehoben, in welchem sie einen Fall unter der Diagnose "Kératodermies symétriques palmaires et plantaires" beschrieben haben. Die Verfasser sagen über den Fall: "Il s'agit très probablement ici d'une érythrodermie congénitale ichthyosiforme localisée" ... "On pourrait aussi se demander si ce cas ne devrait pas être rapproché de la maladie Meleda et surtout du type morbide que les travaux de Dubreuilh, Brocq, Darier et Thibierge ont contribué à établir sous le nom

d'érythro-kératodermies verruqueuses symétriques et progressives."

Hier unten will ich über einige eigene Beobachtungen von Fällen mit eigentümlichen Verhornungsanomalien berichten.

Fall III. Hypopituitarismus (Insufficientia pluriglandularis?) + Ichthyosis atypica (Érythrodermie ichthyosiforme congénitale?).

Ivar M., Landarbeiter, geboren 1892. Journal 547, 1914. Klinik A, St. Göran. Fig. 3.

Keine Missbildungen in der Familie. Der Vater, der Alkoholiker ist, sowie 4 Geschwister leben, die Mutter ist an Lungenschwindsucht gestorben. Mit 1 $^1/_2$ Jahren erkrankte der Pat. an Scarlatina; später Gelbsucht und Rachitis. So weit der Pat. zurückdenken kann, hatte er, wie er sagt, immer einen schlechten Haarwuchs und schwitzte nicht leicht. Seit mehreren Jahren hat er, sagt er, an Jucken gelitten, besonders wenn es warm war, und stellt dies selbst mit dem mangelnden Schwitzen in Zusammenhang. Auch an den heissesten Sommertagen war die Haut, mit Ausnahme möglicherweise der Partien an Brust und Stirn, trocken. Die Haut an den Fusfsohlen und Händen war immer dick und schwartig.

Der Patient hat die Schule besucht, in der letzten Zeit fiel es ihm aber schwer mitzufolgen. Kein Missbrauch von Alkohol, keine venerische Infektion. Die Pubertät trat im Alter von 18—19 Jahren ein.

Status im Oktober 1914.

Der Patient erscheint intellektuell minderwertig. Er ist kurz und plump gebaut. Länge 152 cm. Hände und Füsse auffallend und abnorm kurz und breit, "main à trident", Senkrücken. Stirn bauchig, Nasenwurzel eingesunken. Zähne im Oberkiefer unregelmässig gestellt. Herz und Lungen ohne Anmerkung. Harn frei von Albumin und reduzierenden Substanzen. Speichel- und Tränensekretion normal. W. R. negativ. Thyreoidea klein, Genitalien klein, aber normal entwickelt. Libido schwach, kaum Orgasmus. Stimme infantil. Herabgesetzte Gesichtsschärfe (r. 0.2; l. 0.4) und bitemporale Beschränkung der Gesichtsfelder.

Die ganze *Haut* ist blass, trocken und hart und lässt sich nur mit Schwierigkeit von der Unterlage abheben. Keine Röte. Sie scheint von normaler Temperatur zu sein. Hauptsächlich an Armen und Beinen ist eine feine, mehlartige Abschilferung wahrnehmbar. Die Haut ist an den Innenseiten der Hände und Füsse bedeutend verdickt mit diffuser, gleichmässiger Schwartenbildung

und einzelnen kräftigen Schwielen, besonders an den Stützpunkten der Füsse. Die Hautstriierung teilweise verlöscht und spärlicher als normal in den Händen.

Die histologische Untersuchung der Haut ergibt eine kräftig entwickelte und verhornte Epidermis. Schweiss- und Talgdrüsen normalen Aussehens können konstatiert werden.

Nägel kurz, dünn, weich. Haarwuchs schlecht. Auf dem Kopfe struppiges, nicht gekraustes Haar, geringe Entwicklung der Augenbrauen und Wimpern, vereinzelte dünne 1—2 cm. lange, helle Barthaare, kein Schnurrbart. Am Körper sind nur wenige Lanugohaare zu entdecken. In den Axillen nur einzelne feine Haare. Pubeshaare äusserst dünn, mit horizontaler oberer Grenzlinie.

Pat. klagt über Jukken und hier und da sind Kratzeffekte sichtbar. Am Kinn ein trocknes, schilferndes Ekzem.

Späterer Verlauf.

Der Pat. wurde nach der medizinischen Klinik des Serafimerlazarettes übergeführt und dort vom Docent Dr. Arnold Josefson einer gründlicher Untersuchung unter-

Fall III. Fig. 3.

zogen, über die ich von diesem Auskunft erhielt. Die Diagnose wurde auf eine endokrine Störung, wahrscheinlich Hypopituitarismus, event. polyglanduläre Insuffizienz, gestellt. Versuche mit verschiedenen Formen der Organtherapie wurden vorgenommen, und allmählich zeigte sich, dass Testistabletten die beste Wirkung ausübten. Seit Anfang 1915 nimmt er regelmässig Testistabletten, Dosis etwa 0.25 × 3, ein und befindet sich wohl dabei. Er konnte als verbessert entlassen werden. Späterhin hatte ich Gelegenheit, den Patienten im letzten Jahre wiederholt wiederzusehen. Der Allgemeinzustand ist gehoben, das Gewicht vermehrt. Die Haut ist bedeutend geschmeidiger geworden, die Schweisfsekretion ist in den Axillen ziemlich gut, am Körper im übrigen aber sparsam. Die Schwarten unter den Füssen und Sohlen haben sich vermindert. Der Bartwuchs hat zugenommen, ein wirklicher Bart wächst jedoch nicht hervor. Der Patient, der sich früher niemals rasiert hat, muss dies jetzt ein paar Mal wöchentlich tun, um sauber auszusehen. Auffallender ist das Wachstum der Crines pubis und der Lanugohaare, besonders an den Unterbeinen. Hier finden sich jetzt 1—2 cm. lange, dunkle Haare in reicher Menge. Ein gewisser Wechsel im Ausfallen und Wiederwachsen der Haare ist jedoch trotz der unausgesetzten Behandlung zu bemerken.

Der Patient wird fortgesetzt durch sein Gesichtsekzem und, besonders wenn es kalt und die Schweisfsekretion vermindert ist, durch Jucken belästigt. Auffallend ist die Verbesserung der Psyche des Patienten. Er ist bedeutend lebhafter geworden und fasst schneller auf. Die Libido sexualis hat zugenommen und der Patient hat Pollutionen gehabt.

Ich habe wiederholt Gelegenheit gehabt, den Patienten in der Dermatologischen Gesellschaft in Stockholm zu demonstrieren, und die Fachkollegen haben hierbei die beträchtliche Verbesserung, die in diesem Falle durch die Testisbehandlung erzielt worden ist, feststellen können.

Epikrise. Eine nähere Diskussion über die Art der endokrinen Störung des Patienten möge hier ausbleiben. Dass eine solche vorliegt, hat die Untersuchung im Serafimerlazarett festgestellt. Die Hautveränderungen, die nicht den beim Hypopituitarismus vorkommenden ähneln, haben sich vorzugsweise durch Jucken, eine verminderte Schweisfsekretion mit Verdickung und Trockenheit der Haut und Keratosenbildungen in Handflächen und Fusfsohlen sowie durch eine Hypotrichosis geäussert.

Die Dyskeratose des Patienten unter eine allgemein angenommene Krankheitshemmung zu bringen, dürfte schwer

sein. Die unbedeutende Abschilferung und die Lokalisation der erhöhten Verhornung vorzugsweise auf die Handflächen und Fusfsohlen bewirkt, dass man die Krankheit nicht zu Ichthyosis vulgaris hinführen kann. Die diffusen Veränderungen machen, dass man sich nicht nur mit der Diagnose Keratoma palmare et plantare begnügen kann. Hier möchte man am liebsten eine kräftigere lokale Keratose haben. Érythrodermie ichthyosiforme congénitale dürfte vielleicht das ähnlichste Krankheitsbild darbieten, obschon man doch bedenken muss, dass eine Érythrodermie in diesem Falle nicht beobachtet werden konnte. Dieses Symptom scheint mir jedoch in einigen der beschriebenen Fälle weniger deutlich ausgesprochen zu sein (Jadahsson). Ein anderer Umstand, der gegen diese Diagnose spricht, ist die Beschaffenheit der Lanugohaare und der Nägel. Bei der Érythrodermie ichthyosiforme sind dieselben nämlich oft hypertrophisch (Rasch).

Eine günstige Wirkung ist durch die Testisbehandlung erzielt worden. Dieser Umstand kann zu verschiedenen Reflexionen Veranlassung geben. Man sieht, wie das Jucken hier verbessert wird, wenn die Schweisfsekretion sich vermehrt. Diese Vermehrung ist teils durch die Testisbehandlung, teils während des Sommers durch die erhöhte äussere Temperatur zustande gekommen.

Im Vorhergehenden ist erwähnt, wie Kyrle bei Knaben mit Prurigo und verschiedenen universalen Dermatosen hypoplastische Testikel gefunden hat. Besonders bei Prurigo ist die Trockenheit der Haut eine charakteristische Erscheinung. Manche Dermatosen verschlechtern sich in den kälteren Jahreszeiten, besonders Prurigo und gewisse Formen von Pruritus (vergl. den Namen Pruritus hiemalis). Die verminderte Schweisfsekretion spielt hier wahrscheinlich mit hinein, und diese kann, ausser auf einer verminderten äusseren Temperatur, auf einer inneren sekretorischen Störung beruhen. Man versteht dann auch, wie jene endokrinen Veränderungen für gewisse Dermatosen disponierend wirken können.

Der Einfluss der Organbehandlung auf den Haarwuchs

war hier augenscheinlich. Diese Frage wird in einem späteren Kapitel debattiert werden.

Interessant ist die stark ausgesprochene Hyperkeratosis

Fall IV. Fig. 4.

in Handflächen und Fusfsohlen sowie die Beobachtung, dass diese sich bei der Testisbehandlung gebessert hat. (Pat. war in den letzten Jahren Handarbeiter gewesen, hatte Holz gehauen u. a.; die Verbesserung in den Händen kann also nicht auf einer verminderten mechanischen Abnutzung beruhen).

Fall IV. Fig. 5.

Fall IV. Xerodermia + Keratoma palmare et plantare + Keratodermia linearis symmetrica.

Märta Kristina E., 5 Jahr. Journal 147, 1916. Klinik B, St. Göran. Fig. 4, 5, 6, 7, 8 und 9.

Vater und Mutter, die ich zu untersuchen Gelegenheit hatte, sowie alle deren 7 Geschwister leben und sind gesund. Keine bekannte Konsanguinität in der Aszendenz. Die Patientin ist die jüngste von drei Geschwistern. Die beiden älteren sind gesund und normal entwickelt. Die jetzigen Hautveränderungen der Patientin wurden erst im Alter von 3 Monaten in Form trockner Schuppen im Haarboden beobachtet. Kurz darauf begannen die Veränderungen an Händen und Füssen. Sie hat sich im übrigen körperlich normal entwickelt, war aber etwas psychisch zurückgeblieben. Die Hautveränderungen haben ihr keine subjektiven Unannehmlichkeiten bereitet.

Fall IV. Fig. 6.

Status den 16. 4. 1916.

Patientin ist normal gebaut und wohlgenährt, Muskulatur gut entwickelt. Sie macht einen etwas stumpfsinnigen und zurückgebliebenen Eindruck. Herz und Lungen ohne Anmerkung. Harn frei von Albumin und reduzierenden Substanzen. Thyreoidea palpabel, nicht vergrössert. Die Zähne sind normal entwickelt, Mund- und Rachenschleimhaut ohne Anmerkung.

Die ganze *Haut* ist trocken und abschilfernd und bietet das Bild einer leichten Ichthyosis dar. Das Haar ist reichlich, aber trocken und glanzlos, die Nägel sind normal.

Ausgesprochene Palmar- und Plantarkeratosen. Sie zeigen sich als eine kräftig verdickte Epidermis, 0.5—1 cm., äusserst kompakt, halb durchsichtig, schmutzig graugelb, kribriert und unregelmässig von tiefen Rissen durchfurcht. Keine Abschilferung, aber hier

Fall IV. Fig. 7.

und da lässt sich die panzerartige Hornschicht in grösseren Stücken ablösen, wobei eine rosafarbige, trockene Epidermis blossgelegt wird. Liniäre, schmutzig schwarzbraune, naevusähnliche, an gewissen Stellen papillomatöse Keratosen in Knie- und Ellbogenbeuge sowie ausgebreitete ähnliche Veränderungen rund um die Riste, an den Knien, an der Crena ani, an den Knöcheln den Achselfalten und im Nacken. Hyperidrose an den Füssen. Über den Zustand der Patientin am 1. Juni 1916 geben im übrigen die dort aufgenommenen Photographien ein gutes Bild (Fig. 4, 5, 6, 7).

Histologische Untersuchung der Keratosen von der linken Kniekehle (vergl. Fig. 8 und 9).

Die Hornschicht ist bedeutend verdickt und besteht aus parallelen Hornlamellen. Stellenweise enthält sie tingible Kerne. Sie



Fall IV. Fig. 8. Schnitt aus der Keratose von der linken Kniekehle. Mikrophotogramm, 30 mal vergr.

senkt sich interpapillär in die Tiefe. Die Grenzlinie zwischen dem Stratum corneum und dem Rete Malpighii wird dadurch wellenförmig, hier und da mit grossen Zacken. Das Rete ist ziemlich gut entwickelt, aber doch unregelmässig mit dickeren und dünneren Stellen. Die Papillen sind weniger entwickelt als normalerweise. Im Papillarkörper und im Korium findet sich in der Umgebung der Blutgefässe ein allerdings unbedeutendes Infiltrat von Rundzellen. Schweiss- und Talgdrüsen sind zu konstatieren. Die letzteren sind meist klein.



Fall IV. Fig. 9. Schnitt aus der Keratose von der linken Kniekehle. Zeiss. Apocrom. Obj. 16 mm. Comp. Oc. 4. Bei der Reproduktion zirka $^1/_2$ mal verklein.

Ordination den 18. 5. Tabl. thyreoid. (Merck) 0.10×3.

Tagesanzeichnungen:

15. 7. Die Patientin ist während der Thyreoideabe-

handlung bedeutend lebhafter und entwickelter geworden. Die Haut ist weniger trocken geworden und an den Keratosen bemerkt man eine deutliche, wenn auch recht bescheidene Verbesserung. In den Händen und an den Fusfsohlen haben die Keratosen sich an Dicke vermindert, indem hier und da Hornmassen abgefallen sind. Die liniären Keratosen sind etwas zusammengeschrumpft und erscheinen nicht mehr so hoch wie früher. Die besonders an den Keratosen in den Kniekehlen sichtbaren papillomatösen Exkreszenzen sind dünner.

23. 8. Eine weitere Verbesserung ist nicht eingetreten. Die Pulsfrequenz hat zugenommen 100—120, Temperatur zeitweise febril. Die Thyreoideamedikation wird ausgesetzt und Lokalbehandlung mit Tela salicylata verordnet.

Epikrise. Die Krankengeschichte scheint einem der relativ selten beschriebenen nicht familiären hochgradigen Fälle von Keratoma palmare et plantare, mit Xerodermie und liniären symmetrischen Veränderungen kombiniert, zu gelten. Ausser einer gewissen psychischen Zurückgebliebenheit haben in diesem Falle keine anderen Entwicklungsstörungen konstatiert werden können. Leider ist jedoch ein Teil Untersuchungen, wie Röntgenuntersuchungen der Verknöcherung, Messen der Körperlänge usw., verabsäumt worden.

Thyreoideabehandlung wurde versucht, ohne dass wirkliche Indikationen vorlagen. Das Ergebnis war sehr minimal. Ob der erzielten geringen Verbesserung, die hierbei konstatiert werden konnte, einige Bedeutung beizumessen ist, ist schwer zu entscheiden. Dass sie etwas intelligenter und aufgeweckter wurde, kann möglicherweise von den veränderten Milieuverhältnissen abhängen. Die leichte Schrumpfung der Keratosen und die Verbesserung der Keratodermien wären möglicherweise doch im Sommer auf Grund der erhöhten Temperatur eingetreten. Vielleicht hat auch die infolge der Thyreoideabehandlung erhöhte Körpertemperatur hierzu beigetragen.

Fall V. Infantilismus (Insufficientia pluriglandularis?) + Hypotrichosis + Dyskeratosis.

Gunnar P., 17 Jahr, Glashüttenarbeiter. Journal 226, 1916. Klinik A, St. Göran. Fig. 10, 11, 12, 13 und 14.

Eltern leben und sind gesund. Über Konsanguinität liegt nichts Bekanntes vor. Der Patient hat 6 Geschwister im Alter von 2—20

Jahren. Sämtliche sind gesund und normal entwickelt. Er hat keine Geschwister gehabt, die gestorben sind.

Der Patient erinnert sich nicht, Kinderkrankheiten gehabt zu haben, er war aber immer klein und schwächlich. Er hat 6 Klassen einer Schule besucht. Er verliess diese vor 3 Jahren mit guten Zeugnissen. Seit 2 Jahren war er in einer Glashütte angestellt, wo er Sand in die Hütte zu tragen hatte.

Das Haar war immer schwach entwickelt. Er hat niemals andere Haare gehabt, als ziemlich dünne, farblose Haare auf dem Kopfe. Er hat beinahe niemals geschwitzt. Seit 2 Jahren ist die Haut an Händen und Füssen verdickt und hat durch Jucken belästigt. Seit derselben Zeit hat er kalte Hände und Füsse. In den Kniekehlen haben sich strichförmige Hautverhärtungen ausgebildet. Die Haut an Händen und Füssen pflegt zeitweise "beinahe wie Handschuhe" abzugehen.

Der Patient ist, seiner Angabe nach, heiter und ist gern in Gesellschaft mit gleichalterigen Kameraden. Libido sexualis fehlt, Erektion und Pollutionen sind nicht vorgekommen, Versuch zum Koitus in Abrede gestellt.

Status den 5. 10. 1916.

Der Pat. sieht schwach entwickelt und mager aus (Fig. 10 und 11). Die Beine wirken lang im Verhältnis zum Körper. Er ist X-beinig und bietet eine deutliche Lordose dar. Die Stimme ist dünn. Pomum Adami fehlt. Gewicht 35.4 kg.

Folgende Masse seien angeführt:

Körperlänge	155.5	cm.
Abstand vom Scheitel bis zum Nabel	59	„
„ zwischen den Fingerspitzen bei nach aussen gestreckten Armen	153.5	„
Länge des Beines (von der Spitze des Trochanter)	84.5	„
„ des Oberarmes	31	„
„ des Unterarmes	24	„
„ der Hand	18	„
Brustumfang in der transversellen Mammillarebene	72	„
Bauchumfang in der Nabelebene	72	„
Halsumfang (Mitte)	28	„
Mittelpunkt des Körpers unterhalb der Crista ilii	22	„

Röntgenuntersuchung der Handwurzel und der Sella turcica (Dr U. Lindgren). Professor Gösta Forsell, der so liebenswürdig war, die Platten zu prüfen, hat über dieselben folgendes Gutachten gegeben: "Die Hand ist nicht entwickelt wie die eines normalen 17-jährigen. Die Handentwicklung dürfte eher der eines 14-jährigen entsprechen.

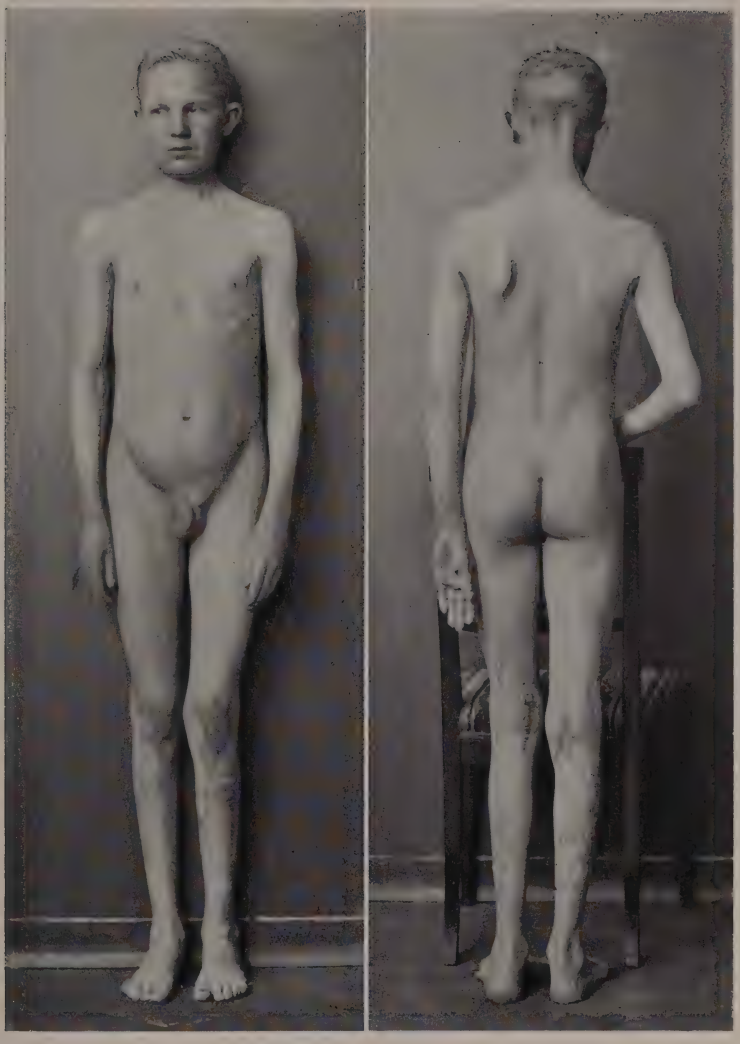

Fall V. Fig. 10 und 11.

Sella turcica ist ungefähr normalgross. Besonders plumpe proc. clinoidei.“

Der Patient macht einen geweckten und intelligenten aber kindlichen Eindruck.

Herz, Lungen und Bauchorgane ohne Anmerkung. Pulsfrequenz etwas beschleunigt, ungefähr 90. Respirationsfrequenz 16—18.

Fall V. Fig. 12.

Blutdruck 120—130. Blutstatus, siehe Tagesanzeichnungen! Der Harn ist frei von Albumin und reduzierenden Substanzen. Harnmenge schwankt zwischen 1,000—1,500 täglich. Mammillen und Nabel von gewöhnlichem Aussehen.

Thyreoidea kaum palpabel, verschiedene weiche, den Seitenloben entsprechende Partien sind doch zu fühlen. Zähne teilweise kariiert, aber ohne sichtbare Entwicklungsstörungen. Die Zunge zeigt das Bild einer Lingua geographica mit tiefen Furchen und beinahe warzenähnlichen Leukoplakien. Die Tonsillen sind etwas vergrössert. Genitalia infantil. Penis normal entwickelt, aber klein, wie bei einem 14—15-jährigen. Das Präputium bedeckt die Glans, keine Phimosis. Bei der Palpation des Scrotum fühlt man die Testikel oben am Inguinalkanal. Die rechte Testis ist spanischenussgross, die linke braunebohnengross. Beide fühlen sich bedeutend weicher als normal an.

In beiden Leistenfalten werden erbsengrosse, indolente Drüsen palpiert, im übrigen keine Adeniten.

Das Nervensystem ohne Anmerkung, Reflexe normal. Wassermann negativ. Augenstatus, siehe Tagesanzeichnungen!

Die *Haut* ist im ganzen blass und dünn, etwas glanzlos, hier und da mit bis erbsengrossen Pigmentnaevi. Die Schweisfsekretion scheint weniger als normal zu sein. Die Haarentwicklung ist ausserordentlich mangelhaft. Das Kopfhaar ist hell, beinahe farblos,

Fall V. Fig. 13.

kurz, sehr dünn und atrophisch und braucht beinahe niemals geschnitten zu werden. Augenbrauen und Zilien hell, dünn. Schnurrbart, Bart, Axillarhaare, Perianalhaare, Lanugo und Crines pubis fehlen vollständig.

Die Haut am distalen Drittel der Arme und an den Händen ist keratotisch verdickt. Auf der Dorsalseite ist die Haut grob chagriniert, etwas braunrot. An beiden Ellbogen ist die Haut auf einer begrenzten 3 × 5 cm. grossen Partie ebenfalls verändert. In den Palmæ ist die Epidermis gelbgrau, dick und löst sich in dicken Schollen ab. Die Finger haben eine dünne Haut (die Epidermis hat sich hier unlängst abgelöst). Die Nägel sind bauchig mit vermehrter longitudinaler und universaler Biegung. Die Nagelplatte ist etwas mattfarbig mit feinen Längsstreifen und einzelnen grösseren Querfurchen und sprödem und aufgesprungenem Margo liber (Fig. 12 und 13).

Die Haut an den Unterbeinen und Füssen mit denen an Armen und Beinen ähnlichen Veränderungen. Die Veränderungen erstrecken sich aber hier an der Vorderseite über den unteren Teil des Schenkels, und auf der Rückseite auf $^2/_3$ der Wade hinauf. Die Zehennägel ebenfalls verändert, aber geschlissener, zerrissener und

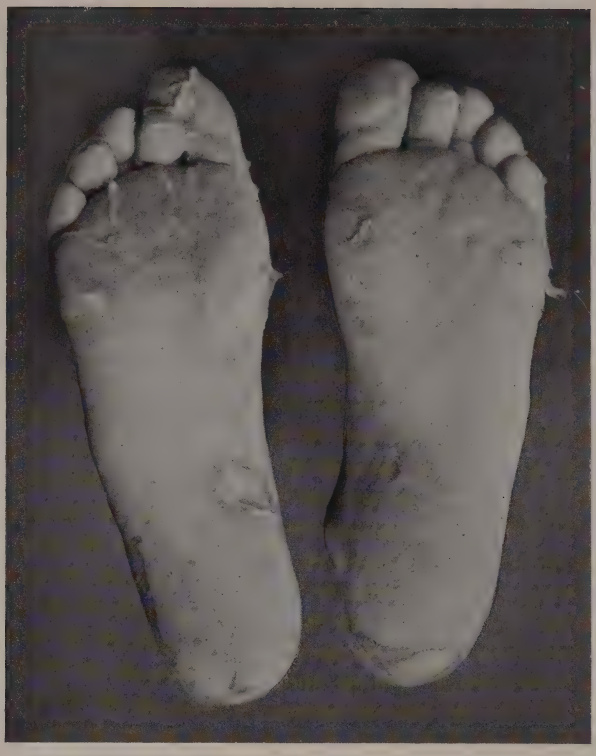

Fall V. Fig. 14.

missfarbiger sowie weniger bauchig als die Fingernägel. Hände und Finger, Füsse und Zehen zeigen eine deutliche Cyanosis und fühlen sich kalt an.

In beiden Kniekehlen median eine 15 cm. lange und 2—3 cm. breite, einige mm. hohe, keratotische, warzenähnliche Verdickung von schmutzig braungrauer Farbe. Auf der Rückseite der Schenkel einige kaum erbsengrosse, bräunliche, ziemlich harte, juckende Papeln mit Andeutung einer liniären Anordnung.

Im Gesicht an den Nasenflügeln, um den Mund und am Kinn ist die Haut gerötet, verdickt und löst sich leicht in grossen Schollen ab. Ähnliche Veränderungen am Präputium. Die Haut am Scheitel ist trocken, mit ziemlich starker Schuppenbildung. Die Schuppen sind grösser und nicht von demselben fettähnlichen Aussehen wie bei Seborrhoë.

Die *histologische Untersuchung* einer Probeexzision von der Verdickung der Haut in der linken Kniekehle zeigt folgendes Bild.

Das Stratum corneum ist bedeutend verdickt von lamellöser Struktur. Die Grenze zwischen dem Stratum corneum und dem Rete Malpighii ist wellenförmig. Das Rete ist mässig verdickt, auf einer Zunahme der Zellelemente im Stratum spinosum beruhend. Die Papillen sind verdickt und verzweigt. Im Corium ist eine leichte perivaskuläre Kernvermehrung zu konstatieren, ebenso Schweissdrüsen, Haare und Talgdrüsen. Die letzten sind schwach entwickelt.

Der histologische Befund stimmt im wesentlichsten mit den Bilden im Falle IV überein. Im Falle V ist doch zum Unterschied von dem Verhältnis im Falle IV eine deutliche Akanthosis vorhanden.

Ordination: 2 Mal wöchentlich Bäder, Tabl. testis 0.10 × 3.

Tagesanzeichnungen:

27. 10. Der Patient hat während des Aufenthaltes im Krankenhause an Gewicht zugenommen (s. die Gewichtstabelle). Eine deutliche Einwirkung der Behandlung auf die Haut war nicht wahrnehmbar. Die Testistabletten werden ausgesetzt. Ordination: Thyreoideatabletten 0.10 × 3.

7. 11. Eine deutliche Verbesserung ist eingetreten. Der Appetit hat zugenommen und der subjektive Zustand sich gehoben. Die Keratosen in den Kniekehlen sind in grossen Schollen abgestossen worden. Das Gefühl der Kälte an Händen und Füssen hat abgenommen. Das Kopfhaar beginnt auszufallen.

5. 12. Die Verbesserung ist fortgeschritten, von den liniären Keratosen ist nur eine zurückbleibende Pigmentierung sichtlich. Hände und Füsse fühlen sich wieder etwas kalt an, zeigen aber keine Cyanose. Das Kopfhaar hat aufgehört auszufallen und ein etwas dunkleres Haar beginnt hervorzuwachsen. Die an Armen, Beinen, Präputium und um den Mund konstatierten ekzemartigen Veränderungen sind jetzt verschwunden. In beiden Ellbogenbeugen hat sich an der Stelle der Venenpunktion, die behufs Blutprobe gemacht worden war, eine schwache Epidermisverdickung ausgebildet. Um die Wirkung des Traumas auf die Haut zu prüfen, wurde am Bauch ein so oberflächlicher Kreuzschnitt gemacht, dass nur einige Tropfen Blut hervorsickerten.

10. 12. Die Thyreoideabehandlung wurde ausgesetzt. Der Kreuzschnitt am Bauch ist nicht so schnell geheilt, wie man es an einer normalen Haut erwartet hätte, sondern zeigt eine elevierte Fläche.

14. 12. Blutuntersuchung (Dr. O. Lindbom).

Hämoglobin nach Sahli	100
Rote Blutkörperchen	6,006,000
Weisse „	12,400 [1]
Neutrophile Leukozyten	68.8 %

[1] (Digestionsleukozytose?, die Untersuchung wurde nämlich eine halbe Stunde nach dem Essen gemacht).

Eosinophile Leukozyten	2.8 %
Mastzellen	0.4 %
Lymphozyten	25.6 %
Monozyten	2 %
Türkzellen	0.4 %

Um 7.30 nachm. wurde eine subkutane Einspritzung von 6 mgr. Pilokarpin in 1 proz. Lösung vorgenommen. Das Resultat geht aus dem folgenden Protokoll hervor:

7.30 nachm. 6 mgr. Pilokarpin	Vor der Injektion	7.40	7.50	8	8.10	8.20
Puls	90	90	84	100	88	88
Atmungsfrequenz	18	18	18	20	20	20
Pupillen	mittelweit	möglicherweise etwas verkleinert	—	—	—	—
Schweissekretion	0	0	0	vermehrt	weniger als um 8 Uhr	—
Salivation	normal	—	—	etwas vermehrt	weniger als um 8 Uhr	—
Tränensekretion	normal	—	—	vermehrt	„	—
Darm	Abführung um 11 Uhr vorm.	—	—	—	—	—
Temperatur	37	—	—	—	—	37

Die Wirkung der Injektion zeigte sich somit nach 30 Minuten durch etwas vermehrten Puls sowie deutlich vermehrte Schweiss- und Tränensekretion sowie Salivation. Die vermehrte Schweisssekretion war jedoch mässig, nur auf den Rücken waren Schweissperlen wahrnehmbar. Die Haut war im übrigen feucht und warm, ausser an Händen und Füssen, die sich während des ganzen Versuches trocken und kalt anfühlten. Nach 50 Minuten war die Reaktion vorüber und der Zustand wie zu Anfang des Versuches.

18. 12. 1 mgr. Adrenalin wurde in 1 proz. Lösung eingespritzt. Die Injektion wurde um 1 Uhr nachm. vorgenommen. Das Resultat ist hier unten ersichtlich:

	1 Uhr	1.15	1.30	1.45	2
Puls	92	130	136	120	94
Atmungsfrequenz	18	21	21	18	18
Blutdruck	130	148	152	150	130

Der Harn war sowohl vor der Injektion wie 1 Stunde und 3 Stunden nach derselben frei von Zucker (Almén). Keine Temperatursteigerung wurde beobachtet.

19. 12. wurde 1 mgr. Atropinsulfat in 1 proz. Lösung injiziert. Die Injektion wurde um 12 Uhr 50 nachm. vorgenommen und ergab folgende Resultate:

	12 Uhr 50	1.05	1.20	1.35	1.45
Pupillenweite	mittelweit	mittelweit	erweitert	erweitert	mittelweit
Salivation.....	normal	normal	herabgesetzt	herabgesetzt	herabgesetzt
Puls	100	104	144	140	140
Blutdruck.....	126	114	114	118	120
Atmungsfrequenz	20	20	24	22	22

Blutuntersuchung (Dr. O. Lindbom).

Hämoglobin nach Sahli	106
Rote Blutkörperchen	6,008,000
Weise „	8,100

28. 12. Augenuntersuchung (Dr. K. G. Ploman). Conjunctivitis chronica catarrhalis ocul. amb. + Astigmatism oc. sin.

$$S = \begin{matrix} \text{l. } 0.5 = 1 \ (+ 100. \quad 75^\circ). \\ \text{r. } 1. \end{matrix}$$

Kornealastigmatismus (Javal) l. 1.50. 75°.
r. 0.50. 90°.

Die Augenuntersuchung zeigte im übrigen nur normale Verhältnisse (Pupillen, Medien, Augenhintergrund, Gesichtsfeld für weiss und Farben).

3. 1. 1917. Nach Aussetzung der Thyreoideabehandlung hat der Zustand sich allmählich höchst wesentlich verschlechtert. Der Patient fühlt sich nicht aufgelegt, der Appetit ist vermindert. Er friert an Händen und Füssen. Am deutlichsten gibt sich die Verschlechterung an der Haut zu erkennen. An Armen und Beinen hat die Epidermis sich verdickt und löst sich hier und da in grossen, an den Beinen bis zu handflächengrossen Blasen ab. Die Haut unter der aufgehobenen Epidermis ist rot und wässernd. In den Ellbogenbeugen hat sich am Platze der Venenpunktion eine zweimarkgrosse Partie mit abgelöstem Epithel gebildet. Der Kreuzschnitt am Bauch zeigt eine braunrote 2 mm. hohe sukkulente vernarbte Epidermis. Die Nägel der beiden grossen Zehen sind abgegangen und der linke hat sich gespalten und ist teilweise abgefallen.

Gewichtstabelle.

	Datum.	Kilo.
1916.	10. 10.	35.4
	17. 10.	36.3
	24. 10.	37.0
	31. 10.	36.8

	Datum.	Kilo.
1916.	7. 11.	37.4
	14. 11.	38.0
	21. 11.	38.2
	28. 11.	38.5
	5. 12.	38.7
	12. 12.	38.9
	27. 12.	39.5

Epikrise. Dass hier eine kongenitale Entwicklungsstörung mit Symptomen von Infantilismus vorliegt, ist offenbar. Diese schienen endokriner Natur zu sein, und die Drüsen, die man in erster Reihe im Verdacht hatte, dass sie abnorm funktionieren, waren, infolge ihrer Kleinheit, die Testikel. Einen typischer Hyporchismus schien das Bild jedoch nicht aufzuweisen. Der Charakter des Kopfhaares als Lanugo und die Messungen, die keine auffallend abnorme Vergrösserung der Extremitäten im Verhältnis zum Rumpf zeigten, sprachen gegen diese Diagnose. Der Versuch mit Testisbehandlung war ohne augenscheinliche Wirkung.

Die Schilddrüse war palpabel, aber auffallend klein. Sichere Anhaltspunkte für eine Thyreoideainsuffizienz lagen nicht vor. Die Hypotrichose, die Nagelveränderungen sowie die Kälte und Zyanose der Hände und Füsse sprachen hierfür, dagegen aber nicht die Beschaffenheit der Haut im übrigen.

Die röntgenologische Untersuchung des Skeletts der Handwurzel stärkte aber den Verdacht, dass eine mangelnde Thyreoideafunktion vorliege. Das Röntgenbild der Sella turcica zeigte normale Verhältnisse. Bei der Untersuchung des vegetativen Nervensystems wurde inbetreff der Schweisssekretion nach dem Pilokarpin eine etwas herabgesetzte Reaktion konstatiert, aber im übrigen nichts Bemerkenswertes.

Der Versuch mit Thyreoideatabletten gab ein sehr günstiges Resultat. Als die Thyreoideamedikation ausgesetzt wurde, verschlechterte sich der Zustand rasch. Trotzdem darf man sich, glaube ich, nicht allein mit der Diagnose Hypothyreoidismus begnügen, sondern die hier vorliegende

endokrine Störung ist mutmasslich pluriglandulärer Natur. Das Krankheitsbild stimmt recht gut mit den von Falta unter dem Namen multiple Blutdrüsensklerose beschriebenen Fällen überein. Dass bei diesen Veränderungen noch wechselndere Erscheinungen eintreffen können, zeigt ein kürzlich von Krabbe beschriebener Fall.

Besonders interessant ist in diesem Fall die Kombination der gestörten inneren Sekretion mit eigentümlichen Hautveränderungen. Die Hypotrichose ist ja eine allgemein bekannte endokrine Erscheinung. Die Hautveränderungen an Händen, Unterarmen, Füssen, Beinen, Gesicht, Capillitium und Penis zeigen nicht den Charakter eines gewöhnlichen Ekzems. Das Hervortretendste ist eine Akrozyanose und eine Hyperkeratose sowie eine Neigung der Epidermis, sich von der Unterlage abzulösen.

Bei Arbeitern in Glashütten treten, infolge der Reizung durch eindringenden Glasstaub und Sand, besonders zwischen den Fingern und in den flachen Händen pemphigusähnliche Blasen auf (Anacker). Hier dürfte diese Berufsdermatose jedoch nicht vorliegen. Der Patient hat seiner Angabe nach nur Sand herbeigeschafft, und diesen hat er nicht mit den Händen zu berühren brauchen. Die Symptome an den Händen sind übrigens denen an den Füssen gleich, und dort kommt die typische Glashüttenarbeiterdermatose in der Regel nicht vor.

Die Ablösung der Epidermis von der Unterlage erinnert an die Verhältnisse bei der Epidermolysis bullosa. Dass eine abortive Form dieser Krankheit hier vorliegt, ist nicht unwahrscheinlich. Dafür spricht auch die eigentümliche Reaktion, die die Haut nach dem Trauma zeigte (Venenpunktionen, Kreuzschnitt).

Die liniären Veränderungen in den Kniekehlen begannen gleichzeitig mit den übrigen Hautsymptomen. Dass der Zeitpunkt für diese mit der Anstellung des Patienten in der Glashütte zusammenfällt, beruht wohl auf einem reinen Zufall. Ob es ein Zufall ist, dass die Erscheinungen mit dem 15. Jahre, wo die Pubertät in normalen Fällen einzutreten pflegt, ihren Anfang nahmen, ist eine Frage, die ich offen lassen will.

Die Veränderungen in den Kniekehlen sind makro- und mikroskopisch typisch für die eigentümlichen, unter dem Namen liniäre oder systematisierte Naevi oder Keratodermien gehenden Bildungen. Ihre Ätiologie ist nicht vollständig ermittelt. Hervorgehoben sei jedoch, dass Dubreuilh auf dem Kongress zu London 1896, als die Frage "the aetiology and varieties of keratosis" einer der Erörterungsgegenstände war, als wichtig betonte, dass die systematisierten Keratome oft von Erscheinungen von tieferen Organen, z. B. zerebralen oder medullären Störungen, Muskelatrophien usw. begleitet sind.

Juliusberger hat einen Patienten mit hochgradigen Hautveränderungen teils chronisch inflammatorischer, teils hyperkeratotischer Natur an Händen, Hals und im Gesicht beschrieben. Der Fall scheint, was die Hautsymptome betrifft, dem von mir beschriebenen geähnelt zu haben. Symptome einer gestörten Endokrinie sind in der kurzen Mitteilung nicht angegeben, bemerkenswert ist aber, dass mehrere ähnliche Fälle in der Familie vorkamen. Ich glaube deshalb nicht, dass der Fall Juliusbergers die Annahme Lügen straffen kann, dass der Infantilismus und die Hautveränderungen des Patienten in diesem meinem Falle auf einer gemeinsamen und endokrinen Basis stehen. Das familiäre Auftreten in seinem Falle ist eher eine Stütze für die Möglichkeit eines inneren sekretorischen Ursprunges auch dort.

Ludvig Nielsen hat einen Patienten mit einer seit seiner Kindheit auftretenden Sklerodaktylie und mit atypisch lokalisierter Ichthyosis beschrieben. Der Fall ähnelt in mehreren Beziehungen meinem Falle V, u. a. in Bezug auf die Nagelveränderungen. Unlängst hat Burnes eine Mitteilung über eine ähnliche universale Keratodermie gebracht. Hier fanden sich ebenfalls Nagelveränderungen und Hypotrichose. Ausserdem war der Patient, ein 16-jähriger Knabe, beinahe blind und vollständig taub. In dem zuletzterwähnten, von Krabbe beschriebenen Falle von pluriglandulärer Insuffizienz bemerkt man unter anderen

Symptome Hypotrichose, Sklerodaktylie mit Nagelveränderungen und Pigmentnaevi.

Auf dem Kongresse der deutschen dermatologischen Gesellschaft in Basel 1906 berichtete Jadassohn ausführlich über eine Familie, bei der in ein paar Generationen eigentümliche Verhornungsanomalien in Form von Blasenbildungen, Keratoma palmare et plantare, Xerodermie, Nagelveränderungen sowie Hautatrophien und abnormen Pigmentierungen und in gewissen Fällen Hyperidrosis, vorkamen. Die Diagnose war: "Abortive Form der dystrophischen Epidermolysis hereditaria, resp. der Érythrodermie congénitale ichthyosiforme?" Seine Erklärung dieser Familiendermatose ist sehr lehrreich, da sie ihm Anlass zu einer kritischen Analyse der Frage der kongenitalen Verhornungsanomalien gegeben hat. Ich kann hier nicht seine ganze Arbeit referieren, die am besten in extenso gelesen werden muss, ich nehme mir indessen die Freiheit, einen Teil der Äusserungen Jadassohns anzuführen und zu referieren: "Die Frage, ob die einfache und die dystrophische Form der Epidermolysis nur verschiedene Variationen der gleichen Krankheit, ob sie wirklich im Wesen differente Zustände darstellen, ist nur ein Specialfall — die allgemeine Frage ist die, *wie weit wir im Stande sind, die verschiedenen anderen kongenitalen resp. auf kongenitaler Basis beruhenden Hautanomalien wirklich scharf von einander zu trennen, wie weit sie durch Übergänge mit einander verknüpft sind.* Der gleiche Streit besteht bei der typischen und bei der atypischen Ichthyosis, bei dem Keratoma foetale, man kann ihn beim Keratoma palmare et plantare, bei der Ichthyosis und der Keratosis pilaris führen. Aber schon jetzt gibt es eine ganze Anzahl von Beobachtungen, in welchen Erscheinungen der einen und der anderen Art in einer Weise kombiniert sind, dass es schwer oder unmöglich ist, die einzelne Anomalie nach den hervorstechendsten Charakteristika zu rubrizieren."

Ich glaube, man sieht das Berechtigte in dieser Äusserung Jadassohns ein, wenn man die hier von mir beschriebenen Fälle (III, IV, V) betrachtet.

Es liegt etwas ausserordentlich Ansprechendes darin, eine

gemeinsame Ursache für diese oft gleichzeitig auftretenden und von einander schwer unterscheidbaren Hautanomalien zu finden zu versuchen. Jadassohn erwähnt und referiert aus der Literatur mehrere Fälle, wo verschiedene Typen epidermoidaler Missbildungen kombiniert sowie zuweilen auch zusammen mit Missbildungen in anderen Organen bei ein und demselben Individuum aufgetreten sind. In der ebenerwähnten Familie, von der er 5 Mitglieder, 2 erwachsene Männer und 3 Kinder des einen, untersucht hat, hatte nur das jüngste Kind eine normale Haut. Über die beiden angegriffenen Knaben (Alter 8 und 9 Jahre) finden sich folgende, meiner Ansicht nach beachtenswerte Beobachtungen: *Bei beiden konnte keine deutliche Thyreoidea palpiert werden, "der zweite der Knaben hat gelegentlich Erscheinungen von Hypothyreoidismus gehabt", bei dem ältesten fanden sich eine Lordose und Muskelatrophien, wie bei juveniler Muskeldystrophie.* Die Frage stellt sich, scheint es mir, ganz ungesucht auf, können die Verhornungsanomalien in dieser Familie möglicherweise auf Veränderungen in der Thyreoidea oder anderen endokrinen Organen beruhen? Die ebenerwähnten Umstände sprechen dafür, dass dem so sein kann, im übrigen sind aber die Angaben über die übrigen Familienmitglieder so knapphändig, dass man keine Schlussfolgerungen in dieser Beziehung ziehen kann.

Als Beispiel dafür, wie Erscheinungen, denen bei der Beurteilung des etwaigen endokrinen Ursprunges eine grosse Bedeutung beigemessen werden muss, in der dermatologischen Literatur oft nur so nebenher erwähnt werden und nicht zum Gegenstand einer näheren Beachtung gemacht werden, sei auf eine Mitteilung von Brocq, Fernet und Delort aufmerksam gemacht. Diese beschreiben einen Patienten, einen 55-jährigen Mann, mit Érythrodermie ichthyosiforme symetrique, circonscrite et progressive. Die dermatologische Beschreibung ist sehr eingehend. Schliesslich steht über den Allgemeinzustand des Patienten folgendes: "Lui-même n'a jamais fait de maladie grave. Comme seule particularité importante à signaler, il faut noter que la seconde dentition ne s'est jamais faite. A la première dentition, il n'ya eu que quelques dents qui sont

presque immédiament tombées. Actuellement il y a absence compléte de gencives aussi bien au maxillaire supérieur qu'au maxillaire inférieur."

Der Fall V scheint mir sehr wertvoll zu sein. Er stimmt in Betreff der Hautveränderungen mit verschiedenen früher gemachten Beobachtungen überein, bei denen man vergebens nach der Ursache jener Symptome gesucht hat. Hier hat jedoch eine genaue Untersuchung innere sekretorische Störungen befürchten lassen, und bei der Thyreoideabehandlung ist ein deutlicher günstiger Effekt auf die Haut bemerkt worden. Vielleicht ist das gleichzeitige Vorkommen einer gestörten Endokrinie und Verhornungsanomalien in diesem Falle nur ein Zufall. Mehrere im Obigen angedeutete Umstände sprechen indessen dafür, dass dies nicht der Fall ist.

Die drei hier beschriebenen Fälle III, IV, V bilden eine lehrreiche Serie. Der erste Fall (Fall III), der bei einer Person mit endokrinen Störungen auftrat, zeigte schwer unter einem gewissen bekannten spezifischen Krankheitsbegriff zu rubrizierende Hautveränderungen. Die Hautveränderungen gaben mir Anlass zu dem Gedanken an Keratoma hereditarium palmare et plantare. Danach erhielt ich Gelegenheit, den Fall IV zu beobachten, der das typische Bild eines Keratoma palmare et plantare sowie Ichthyose und liniärer Keratodermien darbot. Hier waren keine Anzeichen einer gestörten Endokrinie zu konstatieren. Schliesslich wurden diese Beobachtungen durch den Fall V ergänzt. Hier finden sich sichere endokrine Entwicklungsstörungen. Die Hautveränderungen gleichen teils denen im Fall III (die Plantar- und Palmarkeratosen, die Hypotrichose), teils denen im Fall V (die liniären Keratodermien). Es erscheint verlockend, in diesen drei Fällen eine gemeinsame Ursache der Hautanomalien zu sehen. Der Gedanke an einen inneren sekretorischen Ursprung liegt nahe, da ja solche Veränderungen in den Fällen III und IV festgestellt worden sind. Hier wurde auch eine auffallende Verbesserung durch die Organbehandlung beobachtet. Ob man auf Grund der hier beschriebenen Umstände ein generelleres Urteil über die Ur-

sache der Dyskeratosen wagen darf, ist wohl zweifelhaft. Dass man bei ihnen jedoch immer daran denken muss, dass eine gestörte Endokrinie mitgespielt hat, glaube ich hier bewiesen zu haben.

Dariers Krankheit (Psorospermosis follicularis vegetans).

Diese Krankheit sei hier nur flüchtig berührt. "Diese symmetrisch und regionär auftretende chronische Dermatose ist klinisch durch papulöse, oft follikuläre Krusten, anatomisch durch eine eigentümliche Störung des Verhornungsprozesses charakterisiert", so lautet die Beschreibung des Leidens in Dariers Lehrbuch.

Die sogenannten Psorospermien, welche das histologische Bild kennzeichnen und von Darier erst als eine Art Protozoen, die die Affektion verursachten, aufgefasst worden waren, haben sich später als allein aus abnorm verhornten Epidermiszellen bestehend herausgestellt. Die Ansicht über die kontagiöse Natur der Krankheit hat damit ihre Gültigkeit verloren.

Jadassohn sagt bei der Besprechung der Ätiologie der Krankheit: "Nach meiner Auffassung gehört sie am ehesten in die Gruppe der kongenitalen Verhornungsanomalien. Sie kann kombiniert mit solchen bei dem gleichen Individuum oder in der gleichen Familie vorkommen." Auf dem nordischen dermatologischen Kongress in Kristiania 1916 betonte Boeck bei der Demonstration von Patienten mit dieser Dermatose, dass diese Individuen oft psychisch minderwertig sind und nicht selten Zeichen von "moral insanity" darbieten.

Malcom Morris hat als seine Auffassung ausgesprochen, dass die Krankheit auf endokriner Basis steht, und nach dem vorher Genannten scheint ja ein Teil dafür sprechen zu können. Ein paar weitere Umstände, die diese Annahme möglicherweise bekräftigen können, seien hier angeführt. Unter den Symptomen kommen beinahe als Regel dystrophische Nagelveränderungen vor. In mehreren Fällen ist festgestellt, wie das Leiden während einer Schwangerschaft exazerbiert hat.

Während der mehr als 7 Jahre, wo ich am Krankenhause St. Göran Dienst getan habe, habe ich nicht Gelegenheit gehabt, einen Fall dieses Leidens zu untersuchen oder zu behandeln.

Aus dem hier Angeführten geht hervor, dass die Ursache der kongenitalen Verhornungsanomalien noch nicht vollständig klargestellt ist, aber mehrere Umstände weisen darauf hin, dass, in gewissen Fällen wenigstens, hierbei innere sekretorische Störungen miteinwirken.

Für den endokrinen Ursprung sprechen:

1. Das familiäre und in gewissen Fällen endemische Auftreten.

2. Das in gewissen Fällen gleichzeitig zu konstatierendes Vorkommen von Zeichen einer gestörten inneren Sekretion.

3. Die Erfahrung, dass innere sekretorische Störungen oft Hautveränderungen mitunter Verhornungsanomalien hervorrufen können.

4. Der günstige Effekt der Organbehandlung, der von mehreren Forschern bei Fällen von Ichthyosis und von mir in den Fällen II, III und V beobachtet worden ist.

Ausser den hier genannten Verhornungsanomalien will ich nur an eine erinnern, die man oft in Zusammenhang mit endokrinen Störungen gestellt sieht, und zwar *Akanthosis nigricans*. Da mir eine persönliche Erfahrung über diese seltene Dermatose fehlt, will ich hier nicht auf dieselbe eingehen. Über *Epidermolysis bullosa hereditaria* werde ich später in einem anderen Zusammenhang einige Worte sagen.

Störungen in der Haarbekleidung.

Eine der ältesten und bekanntesten Beobachtungen über den Einfluss der endokrinen Drüsen auf den Organismus betrifft die Haarentwicklung. Aus dem Vorhergehenden erhält klar wie Veränderungen in beinahe allen endokrinen Organen entweder Hypo- oder Hypertrichosis verursachen können. In der Dermatologie gibt es eine Anzahl Haarkrankheiten, die in ihrer Ätiologie noch recht unerklärt sind, und es liegt da nahe näher zu prüfen, ob diese Krankheiten in irgend einer Weise mit der inneren Sekretion im Zusammenhang stehen könnten. Ich will mich hier vorzugsweise mit der *Alopecia congenita* und der *Alopecia areata* beschäftigen.

Alopecia congenita.

Die angeborene Kahlheit beim Menschen findet sich, den Angaben nach, schon von Hippokrates beschrieben und ist seitdem vereinzelt beobachtet worden, sie wird aber für eine äusserst seltene Missbildung gehalten. In Schweden ist wenigstens ein Fall beobachtet worden, der von Afzelius 1911 in der dermatologischen Gesellschaft mitgeteilt worden ist. In mehreren Fällen liegen histologische Untersuchungen vor. Trots dieser und trotz der in den letzteren Jahren besonders von Buschke vorgenommenen Untersuchungen kann die Ursache der Missbildung jedoch als ganz unaufgeklärt betrachtet werden.

Während die angeborene Kahlheit beim Menschen eine äusserst seltene Erscheinung ist, scheint sie unter gewissen Tierarten gewöhnlicher zu sein. Heller hat in einem Aufsatz einige Beispiele und Erfahrungen hierüber mitgeteilt, deren Erwähnung in diesem Zusammenhange von einem gewissen Interesse sein könnte.

Alopecia congenita, oder nach Bonnet richtiger *Hypotrichosis congenita,* da man unter Alopecia den Ausfall vorher befindlichen Haares versteht, ist beim Rindvieh, Hund, Schaf, bei der Ziege, den Kaninchen und Ratten beobachtet worden. Ja eine angeborene und bestehende Kahlheit ist für gewisse Tierarten kennzeichnend. Der afrikanische Hund (Canis familiaris africanus) ist ein Beispiel hierfür. Auch bei anderen in heissen Ländern lebenden Hunderassen findet sich eine mehr oder weniger universale Atrichie beschrieben. Diese Hunde ertragen im allgemeinen das kältere Klima schlecht, und als eine Eigentümlichkeit kann bezeichnet werden, dass ihre dunkle Hautfarbe bei der Verpflanzung der Tiere in unser Klima heller wird. Nach Scheuer und Kohn sollen sie auch eine mangelhafte Dentition und andere Zeichen der Entwicklungshemmung aufweisen. Auch unter den Vögeln ist angeborene Federlosigkeit beschrieben. In Ägypten soll sogar eine Hühnerrasse vorkommen, die sich durch vollkommne Nacktheit auszeichnet.

Ausser den Fällen, wo die Kahlheit als ein Rassezeichen vorkommt, scheint diese eigentümliche Missbildung unter den Tieren nur selten erblich zu sein.

Schindelka hat jedoch einen durch Kreuzung eines langhaarigen und eines haarlosen afrikanischen Hundes entstandenen Hund mit einer eigentümlichen, aus abwechselnd kahlen und langhaarigen Feldern bestehenden Haut beobachtet.

Koller hat eine Stute beschrieben, die aus einer nicht angegebenen Ursache all ihr Haar, ausser dem in der Mähne und im Schwanz, verloren hat und später ein haarloses Füllen geboren hat, das auch in der Zukunft kahl verblieb.

In der norwegischen Zeitschrift "Naturen" (1893, pag. 90)

wird aus dem "Scientific American" eine Notiz über ein kahles Pferd gebracht. "Es fehlen ihm vollständig die Haare am Körper und auch in der Mähne und am Hals. Die Haut ist beinahe schwarz, glänzend und glatt. Eine andere Merkwürdigkeit bei diesem eigentümlichen Tiere ist die, dass es nicht durch die Haut schwitzt. Wie beim Hunde findet die Aussonderung des Wasserdampfes allein durch die Lungen statt."

Heller erwähnt eine eigentümliche Beobachtung über ein paar Tauben. In jedem Wurf wurde ein federbekleidetes und ein nacktes Junges ausgebrütet. Das letztere starb jedoch bald. Von dem federbekleideten stammten dann teils federbekleidete, teils nackte Junge.

Beim Menschen scheint in den beobachteten Fällen von angeborener Atrichie ein familiäres Auftreten verhältnismässig gewöhnlicher zu sein, als unter Tieren. Etwa 7—8 Familien mit mehreren Mitgliedern, denen seit der Geburt die Haare mangelten, sind nach Kraus beschrieben worden. Fischer hat einen Fall von erblicher kongenitaler Alopecie beschrieben, wo die Erblichkeit, der Angabe nach, nach Mendels Gesetz geschehen ist. Nach Bettmann soll es in Australien einen ganzen Eingeborenenstamm geben, der durch diese Missbildung gekennzeichnet ist.

Als einen Beitrag zur Kasuistik dieses Leidens will ich hier über einen Fall berichten, den ich infolge des Entgegenkommens des Oberarztes am Södra Barnbördshuset (Entbindungsanstalt), Professor E. Alin, zu untersuchen Gelegenheit hatte.

Fall VI. Alopecia congenita. (Fig. 15.)

Am 16. 9. 14 wurde eine 33-jährige 1-Gebärerin auf dem städtlichen Entbindungsanstalte (S. S. B. B.) mit der Zange entbunden. Das Kind, männlichen Geschlechtes, starb bei der Entbindung. Es war ausgetragen (Gewicht 3,450 gr., Länge 52 cm. und Umkreis des Kopfes 34 cm.) und schien vollkommen normal entwickelt, nur dass die Haarbekleidung fehlte. An den Rumpf und den Extremitäten waren trotz genauer Untersuchung keine Lanugohaare zu beobachten, ebenso nicht im Gesicht, wo sowohl die Wimpern wie die Augenbrauen fehlten. Im unteren Teile der Occipitalgegend konnten auf einem etwa zweimarkgrossen Gebiete etwa 20—30 dünne, einige mm.

Fall VI. Fig. 15.

lange helle Haare entdeckt werden; auf dem Kopfe im übrigen waren bei genauer Untersuchung mit der Lupe einige äusserst feine, kurze Haare wahrnehmbar. Die Haut auf dem Kopf bot ein nicht vollnormales Aussehen dar, sondern war reichlich mit kleinen, wahrscheinlich durch erweiterte Follikelmündungen bedingten Knötchen und Poren versehen. Im übrigen hatte die Haut überall das gewöhnliche Aussehen und war frei von Naevusbildungen. Nägel ohne Anmerkung.

Bei der von dem Obduzenten an S. S. B. B., Professor Alfred Pettersson, bewerkstelligten Obduktion befanden sich die inneren Organe, sowie auch Thymus und Thyreoidea von dem gewöhnlichen Aussehen und Grösse. Die Todesursache war Asfyxie.

Über die Eltern waren nur folgende Angaben, die für diesen Fall von einigem Interesse sind, erhältlich. Der Vater, etwa 45 Jahre alt, ist seit ein paar Jahren kahlköpfig. Die Mutter hat eine gute Haarbekleidung. Eine Schwester von ihr und ihre Mutter leiden beide an Struma.

Die histologische Untersuchung der Haut (Haut von Occipitalgegend, Scheitel, Augenlidern, Augenbrauen und Schulter) sowie das Krankheitsbild im übrigen stimmen in der Hauptsache mit den vorhergehenden Beobachtungen über Alopecia congenita überein (Fig. 16 und 17).

Die Patogenese des Leidens ist, wie ich vorher angedeutet habe, nicht vollständig klargestellt. Brocq unterscheidet zwei Hauptgruppen von Alopecia congenita, und

zwar eine essentielle und eine sekundäre. Die sekundäre stehe mit anderen während des Fötuslebens verlaufenden Prozessen im Zusammenhang. Hierhin rechnet er:

1. Naevi.
2. Monilethrix.
3. Pelade congénitale = eine hypothetische kongenitale Alopecia areata.

Die essentielle Alopecie ist wohl diejenige Form, an die man bei der Rede von dieser Missbildung im allgemeinen denkt.

Um die Ursachen, die diese Veränderungen möglicherweise hervorrufen könnten, leichter verstehen zu können, muss man an die normale Entwicklung des Haares denken. Die Haaranlage beginnt im 4. Fötusmonat. In den späteren Monaten bricht das Haar durch. Im 8.—9. Fötusmonat hat jedoch der Haarwechsel begonnen, so dass man schon bei dem Neugeborenen sowohl Papillen- wie Kolbenhaare findet.

Nun kann man, wie Bettmann behauptet, sich theoretisch verschiedene Möglichkeiten einer Störung der foetalen Haarentwicklung auf Grund des Zeitpunktes, an dem die Beschädigung diese trifft, denken. Er stellt deshalb folgendes Schema auf:

I. *Die Störung trifft den Foetus vor der Entwicklung der Haaranlage.* Als Folge hiervon kann man sich denken:

a) vollständiges Ausbleiben der Haaranlage,

b) verzögerte Entwicklung der Haaranlage.

II. *Die Störung tritt während der Entwicklung des Primärhaares auf.* Die Folge kann sein:

a) verzögerte Entwicklung des Haares,

b) definitiver Abbruch der Haarentwicklung,

c) Dysplasie der Haaranlage (Naevusbildung).

III. *Die Störung trifft den foetalen Haarwechsel.* Dieses kann darin resultieren, dass

a) der Haarwechsel entweder mit Beibehaltung oder mit Untergang des Primärhaares ausbleibt,

b) der Haarwechsel sich verzögert.

Die ersten histologischen Untersuchungen dieser Fälle sind von Bonnet ausgeführt worden. Er zeigte an seinem,

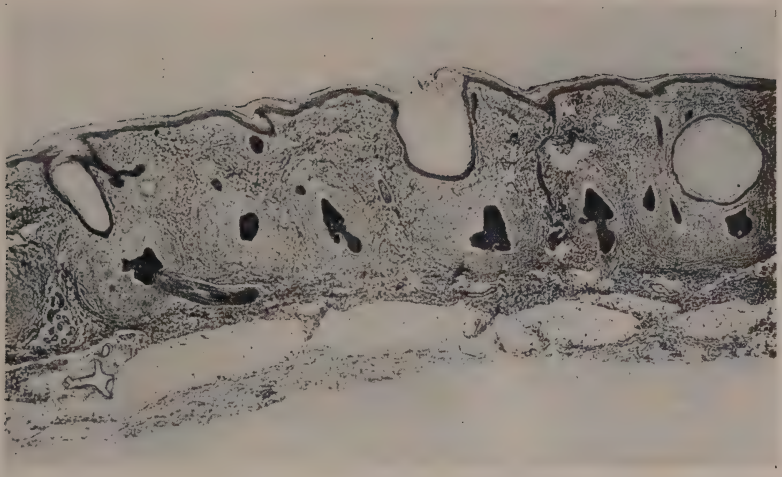

Fall VI. Fig. 16. Schnitt aus der Haut vom Scheitel. Mikrophotogramm, 30 mal vergr.

von einem neugeborenen Zicklein genommenen Material, dass die Veränderung nur teilweise auf einer verminderten Haaranlage beruhe, was auch Heller an einem jungen Lamme konstatierte. Im Falle Bonnets fand sich eine kräftige und verhornte Epidermis vor, die offenbar das Durchdrängen des Haares verhinderte. Er betonte anlässlich dessen den Zusammenhang zwischen der Dicke der Epidermis und der Haarbekleidung. Die Reichlichkeit des Haarwuchses ist im allgemeinen umgekehrt proportional zur Dicke der Haut. Den Dickhäutern fehlt das Haar beinahe vollständig, die Pelztiere haben ein dünnes Fell.

Beim Menschen scheint in keinem der untersuchten Fälle eine nachweisbare Verdickung der Epidermis oder auch eine vollständige Aplasie der Haaranlage vorgekommen zu sein.

Im übrigen sind die histologischen Bilder verschieden beschrieben worden, sie stimmen aber im grossen ganzen mit den in dem von mir untersuchten Fall festgestellten Veränderungen überein (Fig. 16 und 17). Die Haut bietet eine ausgesprochene Atrophie mit dünner Epidermis dar.



Fall VI. Fig. 17.

Figurenerklärung.

Schnitt aus der Haut vom Scheitel.

Zeiss. Apocrom. Obj. 16 mm. Comp. oc. 4. Bei der Reproduktion um etwa $^1/_2$ mal verkleinert.

1. Stratum corneum.
2. Mit konzentrischen Hornlamellen gefüllte zystenähnliche Bildung. Das Bild ist durch den Querschnitt eines erweiterten Follikeltrichters entstanden.
3. Haaranlage mit quergeschnittener Papille.
4. Musculus arrector pili.
5. Erweiterter Follikeltrichter, mit Hornlamellen, möglicherweise Resten von Haaren, gefüllt.
6. Talgdrüse.
7. Schweissdrüse.

Sowohl Talgdrüsen wie Haare, wenn auch rudimentär, können konstatiert werden. Haarbildungen kommen jedoch sehr spärlich vor, und auch Talgdrüsenbildungen sind nicht so reichlich vorkommend, wie in normaler Haut. In diesem Falle sind in den Augenlidern sowohl Schweissdrüsen wie Meiboms Drüsen festgestellt worden.

Die Talgdrüsen zeigen mehrfach trichterförmig erweiterte und mit geschichteten Hornmassen gefüllte Ausführungsgänge. In verschiedenen Tiefen in der Epidermis sind hier und da zystische Bildungen mit einer aus mehrgeschichtetem Epithel gebildeten Wandung und einem aus in konzentrischen Ringen geordneten Hornlamellen bestehenden Inhalt sichtbar. Diese Zysten sind ganz sicher nichts als Querschnitte der erweiterten, keratotisch veränderten Follikeltrichter. Von der Epidermis sieht man hier und da herunterragende Epithelzapfen, mutmasslich Talgdrüsenanlagen, aber auch entwickelten Talgdrüsen kommen vor. Teile von Arrectores pilorum sind vereinzelt zu konstatieren. Die Haarbälge sind im allgemeinen leer oder enthalten nur eine Anzahl verkomte Haarreste. Nirgends finden sich Anzeichen von Entzündung.

Das anatomische Bild scheint somit die Entstehung der Missbildung nicht erklären zu können, deren Ursache mehr eine aus der Unfähigkeit der Haaranlage, sich zu normalem Haar zu entwickeln, bestehende Funktionsstörung zu sein scheint.

Klinisch sieht das Bild variierend aus. Zuweilen erscheint die Haut dünn und atrophisch, in anderen Fällen wiederum lässt sich, wie in diesem Falle, eine leichte follikuläre Keratose konstatieren. Zuweilen wird das Kind mit langer, reichlicher Haarbekleidung geboren, aber diese fällt, z. B., wie in einem Falle angegeben wird, "beim ersten Bade", oder auch später ab. In anderen Fällen besteht die Kahlheit schon von der Geburt an, und dann hat sich in einigen Fällen später eine geringe Haarentwicklung eingestellt.

In einer Anzahl von Fällen sind, ausser der Hypotrichose, keine anderen Missbildungen der Haut oder anderer Organe angezeichnet worden. Eine andere grosse Gruppe wiederum bilden die Fälle, wo andere Missbildungen, vorzugsweise der Zähne und Nägel, konstatiert werden konnten.

In einem eigentümlichen, von Tendlau beschriebenen Fall mit schlechter Haarentwicklung fand sich eine vollständige Anidrose, ein für den betreffenden Patienten äusserst unangenehmes Verhältnis. In der warmen Jahres-

zeit bekam er stets Fieber, und wurde er an einem Sommertag in den Sonnenschein gestellt, so konnte man ein hastiges Steigen der Temperatur bis zu 40.8° C. in der Axille konstatieren, so dass der Patient im Sommer stets Gefahr lief, von einem Hitzschlag getroffen zu werden. Mehrere ähnliche Fälle finden sich später beobachtet (vergl. Christ sowie Wechselmann und Loewy).

Die Hypotrichose an sich hat wohl für den Patienten eigentlich keine andere Bedeutung als eine rein kosmetische.

Aus den gemachten Beobachtungen über die Ursache der Missbildung geht, wie Buschke sagt, höchstens so viel hervor, dass das schädliche Agens, das, wie man annehmen muss, hier vorkommt, hauptsächlich den Haarbildungsapparat trifft, indem dieser anatomisch oder funktionell beschädigt wird, die Beschädigung kann aber ihre Wirkungen auch auf andere epidermiodale Bildungen, wie Zähne und Schweissdrüsen, erstrecken.

Über die die Missbildung auslösende eigentliche Ursache, das schädliche Agens, ist jedoch wenig bekannt. Man weiss ja, wie manche schädliche Einflüsse eine Alopecie hervorrufen können. So ist der Haarausfall z. B. bei verschiedenen akuten Ansteckungskrankheiten, wie Scarlatina, Influenza, Typhus usw., weiter bei Lues sehr gewöhnlich. Dies pflegt als eine Wirkung der Bakterientoxine aufgefasst zu werden. Solche scheinen jedoch die kongenitale Hypotrichose nicht erklären zu können.

Beim Tier hat man das Ausfallen der Haare nach der Fütterung mit ungeeigneter Nahrung, z. B. bei Pferden nach der Fütterung mit Kartoffeln, konstatiert (Damman). Formin beobachtete, wie eine grosse Anzahl Pferde im selben Regiment wahrscheinlich auf Grund der Nahrung, in diesem Falle infolge der schlechten Beschaffenheit des Heues, krank wurde und das Haar verlor. Morris erwähnt, wie die in den Tropen gewöhnliche wilde Tamarinde (Leucaena glauca) Haarausfall, besonders im Haare der Mähne und des Schwanzes bei Pferden, Eseln und Mauleseln verursacht. Auch Schweine verlieren die Borsten. Wiederkäuer können dagegen die Fütterung mit dieser Pflanze ohne Schaden vertragen, wahrscheinlich weil der

Giftstoff dort länger im Magensäck verbleiben muss und dadurch unschädlich gemacht wird. Nach Schäfer beeinflusst die Nahrung in auffallendem Grade die Beschaffenheit der Thyreoidea. Werden Ratten ausschliesslich mit Fleisch gefüttert, so atrophiiert die Schilddrüse und die Tiere bekommen eine trockene Haut und verlieren die Haare.

Im Jahre 1900 legte Buschke die ersten Resultate einer Anzahl experimenteller Untersuchungen über Alopecie vor, Untersuchungen, welche später fortgesetzt wurden und theoretisch von einer gewissen Bedeutung gewesen sind. Die Anregung zu diesen Versuchen hat er, wie er angibt, durch von französichen Verfassern, Cambenale, Huchard, Vassaux und Jeanselme, veröffentlichte klinische Erfahrungen über nach der Anwendung von Thalliumacetat als Antihidroticum bei Phtisis enstandene unangenehme Nebenwirkungen erhalten. Bei einigen Patienten trat nämlich entweder plötzlich oder auch allmählich ein diffuser Haarausfall ein.

Nach Sabouraud beginnt die Thalliumalopecie 15—21 Tage nach der beginnenden Resorption des Salzes. Vier Dosen von ja 8 ctgr. genügten, um bei einem mittelgrossen Individuum (70 kg.) das Ausfallen der Haare zu verursachen. In einigen Tagen kann die Alopecie total sein.

Zum Zwecke des näheren Studiums der deletären Wirkung dieses Mittels auf das Haar fütterte Buschke weisse Mäuse mit mit kleinen Mengen Thalliumsalz versetztem Futter. Die Folge hiervon war, dass sich nach einiger Zeit bei den Versuchstieren ein Haarausfall einstellte, der auf dem Rücken begann und sich allmählich so verbreitete, dass eine beinahe universale Kahlheit eintrat. Makro- und mikroskopisch waren keine sonstigen Hautveränderungen nachweisbar. Beim Aufhören der Thalliumfütterung wuchs das Haar wieder.

Buschke ist es auch gelungen, bei der Paarung von durch Thallium haarlosen Mäusen eine angeborene Alopecie bei ihren Nachkommen zu schaffen. Diese Haarlosigkeit war jedoch bei den Jungen keine bestehende, und haben die Eltern in der Zeit des thalliumfreien Fütterung von neuem Junge bekommen, so haben diese normal entwickelte

Haare gehabt. Von einer kongenitalen Hypotrichie im eigentlichen Sinne kann man somit hier nicht sprechen.

Buschke betont, dass in gewissen Fällen von kongenitaler Alopecie eine Funktionsstörung der Schweissdrüsen mit darauf folgender Anidrose zu konstatieren ist und dass hier durch das Thalliumacetat, das ein Antihidroticum ist, ein Haarausfall verursacht wird. Er glaubt durch seine Versuche den Schluss ziehen zu dürfen, dass toxische Störungen oder Stoffwechselanomalien während der Schwangerschaft als eine Ätiologie der kongenitalen Hypotrichie in Frage kommen könnten.

Man fragt sich nun, kann die angeborene Haarlosigkeit möglicherweise ein Ausdruck einer gestörten inneren Sekretion sein? Vieles spricht dafür, dass es sich so verhält. Schon 1914 gab ich im Schwedischen Ärzteverein verschiedene Gründe hierfür an.

Lévi-Rothschild meinten, dass "l'appareil pileux ait son fonctionnement subordonnée la glande thyreoïde, toutes reserves faite pour l'action à precises des autres glandes endocrines". Sie stützen sich auf die Erfahrungen eines reichhaltigen und gut beobachteten Materials. Wir sehen, wie in mehreren Fällen von Alopecia congenita auch andere Erscheinungen, wie Missbildungen von Zähnen und Nägeln vorkommen. Ferner wird in mehreren Fällen Anidrose erwähnt.

Die Untersuchung von Josefson und später von Kranz hat ja die Bedeutung des endokrinen Systemes für die Dentition gezeigt. Josefson hat besonders hervorgehoben, dass die Zahn- und Haarentwicklung von der inneren Sekretion abhängig ist, und dass "das glechzeitige Vorkommen von Zahndefekten und Hypotrichose auf einer gemeinsamen Hemmung in der inneren Sekretion beruht".

Nagelveränderungen werden oft als ein Symptom bei Fällen von gestörter innerer Sekretion erwähnt, was später der Gegenstand der Erörterung werden wird. — Der haarlose afrikanische Hund zeigt ausser einer mangelhaften Dentition eine auffallend pigmentarme Haut.

Die angeborene Haarlosigkeit ist beim Menschen oft eine erbliche Eigenschaft, etwas, was im Vorhergehenden

als nicht selten bei gewissen endokrinen Störungen hervorgehoben ist.

Wie ersichtlich, sprechen für die eben gemachte Annahme ganz viele Gründe und Umstände. In den beschriebenen Fällen von angeborener Haarlosigkeit findet man oft andere Zeichen, die auf innere sekretorische Veränderungen hindeuten.

Betrachtet man beispielsweise den ebenerwähnten von Tendlau 1900 beschriebenen, genau untersuchten Fall mit Anidrose und Hypotrichie näher, so waren die bei diesem Patienten hervorstechendsten Veränderungen in der Hauptsache folgende. Der Patient, ein 47-jähriger Mann, der seiner Angabe nach beständig einen schlechten Haarwuchs gehabt hat, hat niemals Zähne im Unterkiefer gehabt. Im Oberkiefer befanden sich 2 Eckzähne und 2 Backenzähne. Die Form des Schädels war eigentümlich, eine stark gewölbte Stirn und Scheitel, während Nase und Gesicht im ganzen eingesunken waren. Die Intelligenz war schlecht entwickelt. Die Haut war glatt, dünn und trocken, auf dem Kopf mit sichtbaren Poren. Mamillen und Brustdrüsen fehlten vollständig. Genitalia normal, von inneren Organen nichts anzumerken. Es zeigte sich, dass die Anidrose auf einer mangelnden Entwicklung der Schweissdrüsen beruhte, was auch histologisch nachgewiesen werden konnte.

Christ hat in einer späteren Arbeit einen ähnlichen Fall beschrieben und über andere solche, die er in der Literatur gefunden hat, näher berichtet. Ich brauche sie deshalb nicht anzuführen.

Eine Mitteilung von Wechselmann und Loewy betitelt: "Untersuchungen an drei blutsverwandten Personen mit ektodermalen Hemmungsmissbildungen des Hautdrüsensystemes" sei jedoch in Kürze referiert. Wechselmann beschreibt zwei Brüder mit Veränderungen des obenangegebenen Typs. Es befand sich, dass dies hier eine familiäre Missbildung war, und Wechselmann hat folgenden Stammbaum aufgestellt:

Henriette, geb. Wilms [1] (2 mal verheiratet)

I Ehe, Wurl.	II Ehe, Zimmermacher.
1 Knabe	*2 Knaben*
3 gesunde Kinder, darunter	(1 davon Heinrich Zimmermacher)
Frau Kitzing, geb. Wurl	9 gesunde Knaben
11 Knaben ohne Anomalie	Unter den Nachkommen
4 Knaben (Adolf, Fritz, 2 †)	*1 Knabe*

[1] 1 Stiefschwester (von H. Wilms)
1 Knabe.

Die Missbildung ist von Henriette Wilms in die Familie eingeführt worden. Sie war, der Angabe nach, vollkommen normal entwickelt. Sie war zweimal verheiratet, und unter ihren Nachkommen in beiden Ehen trat die Missbildung ein, jedoch nur unter den männlichen Individuen (diese sind mit *kursiver* Schrift gedruckt). Eine Stiefschwester der Henriette Wilms hatte ebenfalls einen Sohn mit dieser Missbildung.

Wechselmann erwähnt, er habe in der Literatur nur einen ähnlichen Fall von Missbildung beschrieben gefunden, und zwar den von Tendlau, und dort sei angegeben, dass in der Familie keine anderen Fälle vorgekommen seien. Wechselmann nahm nun verschiedene Nachforschungen vor, um des Falles Tendlau habhaft zu werden, und es gelang ihm endlich, ihn als Patienten in einem Krankenhause zu finden. Es ergab sich, dass die Angabe, dass dies der einzige Fall in seiner Familie sei, unrichtig war. Er war nämlich der Stiefonkel der von Wechselmann beschriebenen Brüder, d. h. der in dem Stammbaum namhaft gemachte Heinrich Zimmermacher. Dies ist ein sprechender Beweis dafür, wie vorsichtig man sein muss, wenn es gilt, eine Missbildung als nicht familiär zu erklären.

Dass man den starken Verdacht hegen muss, dass in den hier beschriebenen Fällen mit Hypotrichose und Anidrose, Missbildungen der Zahnanlagen und Intelligensstörungen Veränderungen in der inneren Sekretion liegen, scheint mir keine zu kühne Annahme zu sein.

In dem von mir beobachteten Falle ist leider bei der Obduktion die Wägung und histologische Untersuchung

der endokrinen Drüsen verabsäumt worden, weil der Gedanke an einer etwaigen Bedeutung dieser Organe für die Entstehung der Missbildung erst später bei mir entstanden ist. Gröbere makroskopische Organveränderungen sind zwar bei der Obduktion nicht beobachtet worden, aus der Anamnese ist indessen doch eine Neigung zu Thyreoideaveränderungen mütterlicherseits hervorzuheben.

Ungefähr gleichzeitig mit meiner ersten Mitteilung über angeborene Haarlosigkeit referierte Petersen über eine familiäre Hypotrichose in drei Generationen. Durch die Thyreoideabehandlung wurde in den Fällen, wo sie geprüft wurde, ein ausserordentlich günstiger Effekt erzielt (vergl. meinen Fall V).

Josefson gelang es später, den 1911 von Afzelius demonstrierten Fall zu ermitteln, und er berichtet 1915 in seiner Arbeit über endokrine Skelett- und Entwicklungsstörungen näher über die Krankengeschichte (Fall 30 in Josefsons Kasuistik). Er konnte hier eine grosse Anzahl Symptome einer gestörten inneren Sekretion feststellen. Das Mädchen, das jetzt 16 Jahre alt war, hatte nicht menstruiert, die sekundären Geschlechtszeichen waren schwach entwickelt und die äusseren Genitalia infantil. Die Dentition zeigte einen verspäteten Zahnwechsel mit noch vorhandenen Milchzähnen. Das Skelett bot eine gehemmte Entwicklung dar und entsprach, nach Josefson, am ehesten dem eines 12—13jährigen Mädchens. Die Thyreoidea war vergrössert, Josefson meinte aber, dass man diese Vergrösserung nicht als den Ausdruck eines Hyperthyreoidismus auffassen dürfe, sondern glaubte eher an eine Hypofunktion der Drüse. Nach 6 wöchentlicher Thyreoideabehandlung wurde ein beginnender Haarwuchs, besonders an den Augenbrauen konstatiert.

Was die angeborene Hypertrichose betrifft, so ist sie im Prinzip dieselbe Abnormität wie Alopecia congenita. Diese Missbildung scheint nämlich ausschliesslich darauf zu beruhen, dass der foetale Haarwechsel ausgeblieben ist und das foetale Wollhaar sich zu einem oft kräftigen Pelz entwickelt hat, *Hypertrichosis lanuginosa*. Jene sogenannten Haarmenschen mit mehr oder weniger universaler Haar-

bekleidung weisen, wie Patienten mit kongenitaler Alopecie, oft andere Erscheinungen einer gehemmten Entwicklung auf.

Josefson hat in seiner Arbeit über "Dentition, Haarentwicklung und innere Sekretion" näher über die Hypotrichosis lanuginosa berichtet und die Missbildung mit gestörter Endokrinie in Zusammenhang gestellt. Er hatte in einem Falle mit Zahnretention und Hypotrichose beobachtet, dass die Zähne nach der Thyreoideamedikation wieder hervorwuchsen, und dass das primäre, pigmentlose Haar ausfiel und durch ein Haar von einem anderen Typ, ein dunkleres gröberes Terminalhaar, ersetzt wurde (vergl. meinen Fall V).

Infolge Literaturstudien und eigener Erfahrungen äussert Josefson, dass man bei Hypertrichosis congenita als einen mutmasslichen Effekt der Organtherapie erwarten kann, "dass die langen Wollhaare ausfallen und in grossen Teilen durch ein echtes, gewechseltes Haar ersetzt werden". Er betont weiter, dass Anomalien im Haar- und Zahnsystem mehr und auf eine andere Weise als früher betrachtet zu werden verdienen, und schliesst seinen obengenannten Aufsatz mit einer Aufforderung an Dentologen und Dermatologen, Fälle von Entwicklungsanomalien genauer zu beobachten. Aus diesem Grunde nahm ich mir die Freiheit, im Oktober 1914 in dem schwedischen Ärzteverein eine vorläufige Mitteilung über meine Beobachtungen bei Alopecia congenita zu machen. In der darauf folgenden Diskussion äusserte Josefson u. a. "Als ich im vorigen Jahre die Abhängigkeit der Haarentwicklung von dem endokrinen Drüsensystem zeigte (siehe Hygiea 1914), ging ich offenbar einen Umweg, weil mir die grosse Gruppe, von der Herr Strandberg jetzt ein so hübsches Beispiel vorgelegt hat, unbekannt war. Mit umso grösserem Interesse habe ich deshalb, nachdem ich hierauf aufmerksam gemacht worden bin, die Kasuistik durchgesehen und dabei eine weitere Stütze für meine Behauptung gefunden, dass die Haar- und Zahnentwicklung unter der Einwirkung des endokrinen Drüsensystemes steht."

Infolge des in diesem Kapitel Angeführten dürfte folgender Schlusssatz, der nur ein Komplement des vorher

von Josefson Geäusserten ist, berechtigt sein: *Alopecia congenita scheint in vielen Fällen auf einer Hemmung der inneren Sekretion zu beruhen.*

Alopecia areata.

Die Klinik der Krankheit ist so wohl bekannt, dass ein Bericht über dieselbe hier als überflüssig betrachtet werden kann. Die Affektion geht in den meisten Fällen spontan ad integrum zurück. Zuweilen wird das wiederwachsende Haar für immer weiss. In schweren Fällen entwickelt sich eine universale Alopecie, und man erhält den Zustand, den man *Alopecia totalis sive decalvans ("pelade decalvante")* oder *Area Celsi maligna* nennt.

Die Ursache dieser eigentümlichen Krankheit ist selbstverständlich sehr umstritten. Seitdem Schönlein 1839 den Favuspilz und Gruby 1843 die Mikrosporon entdeckt hat, war es natürlich, dass man sich als Ursache der Alopecia areata einen Mikroorganismus gedacht hat. Diese Theorie ist auch von mehreren bekannten Forschern, unter anderen auch von Sabouraud, verfochten worden, welcher letztere jedoch zugibt, dass gewisse Formen der Alopecia areata nicht parasitär sind. Einen typischen Pilz oder eine solche Bakterie hat man nicht nachweisen können. An gewissen Stellen hat man an denselben Bazillus gedacht, der nach den Angaben Unnas und Hodaras die Ursache von Akne vulgaris sein soll. Für die Annahme eines Mikroorganismus sprachen eine grosse Anzahl Mitteilungen über Epidemien von Alopecia areata. Bei näherer Kritik zeigte sich jedoch, wie Déhu sagt, dass es entweder "veritables épidémies de fausse pelade" oder "fausses épidémies de vraie pelade" waren. Impfversuche sowohl an Tieren wie an Menschen haben in der Regel negative Resultate gegeben. Blaschko meint zwar, dass es ihm einmal gelungen sei, die Krankheit von einer Person auf eine andere zu übertragen. Dieser Fall scheint jedoch, nach Nobl, gegenüber einer wissenschaftlichen Kritik nicht Stand zu halten.

Eine andere Theorie ist die sogenannte "nervöse", die

sich darauf stützt, dass man bei verschiedenen Nervenbeschädigungen, z. B. Neuriten und Neuralgien, Traumata usw., Alopecien, oft in Form von Alopecia areata, oder wenigstens äusserst ähnlich diesem Leiden, bekommt. Max Joseph gelang es auch, durch Exstirpation des zweiten Cervikalganglienpaares bei Katzen zirkumskripte kahle Flecke hervorzurufen. Die Richtigkeit dieser Versuche ist später mehrfach konstatiert worden. Als Stütze für einen nervösen Ursprung wird zuweilen angeführt, dass man oft leichte Sensibilitätsstörungen an den kahlen Flecken feststellen kann.

Eine dritte Theorie, die "dystrophische", ist von Jacquet aufgestellt worden. Seiner Ansicht nach sind gewisse Personen mit "dystrophischen", u. a. durch "Hypotonie" des Bindegewebes, Veränderung der Sekretion der Hautdrüsen, vasomotorische Hauterscheinungen, Neuralgien, Hyperästesien, Stoffwechselstörungen usw. sich äussernde Störungen für Alopecia areata disponiert. Die Krankheit wird durch eine zentrale Reizung oder Reflex ausgelöst. In gewöhnlichen Fällen geht die Reizung, die zu einem "peladogenen" Reflex führt, von den Zähnen aus (syndrome odontopatique et neodentaire). Jacquet hat seine Theorie näher ausgearbeitet und glaubt durch mannigfaltige Umstände, die hier nicht berührt werden können, eine Stütze für die Richtigkeit derselben erhalten zu haben. Seine Ansicht hat jedoch nicht allgemein Anerkennung gefunden, sondern ist einer sehr scharfen Kritik ausgesetzt worden. Einer dieser Kritiker, Bettmann, hat eine Vermutung ausgesprochen, die ich hier zu erwähnen nicht unterlassen kann, nämlich die, dass die Alopecia areata der Ausdruck einer Intoxikation sei, und stützt sich hierbei auf Buschkes vorher referierte Thalliumazetatversuche an Ratten. — Ähnliche Resultate erhält man auch, und, wie es scheint, leichter, wenn man statt des Thalliumazetates Abrin anwendet (Bettmann, Vignolo-Lutati u. a.). — Bei dieser experimentellen Alopecie sind keine entzündlichen Veränderungen in Haarbälgen und Papillen zu beobachten.

Sabouraud hat zu finden geglaubt, dass er in vielen

Fällen von Alopecia areata (etwa 25 %) in der Anamnese Syphilis spüren konnte. Dass diese von Jacquet, Milian, Cedercreutz u. a. bestätigte Koinzidenz einen grösseren Wert für die Ätiologie der Alopecie habe, ist stark bezweifelt, sondern als eine rein zufällige erklärt worden (Nobl). Bei der Nachuntersuchung hat man auch nicht so hohe Ziffern gefunden, wie Sabouraud. Dieser erklärt indessen, dass er die Krankheit nicht als eine rein syphilitische Erscheinung habe ansprechen wollen. In mehreren der Fälle sei Wassermann negativ gewesen, es habe aber eine vorher sicher konstatierte Syphilis vorgelegen. Auf den Gedanken, dass die Syphilis eine ätiologische Rolle spielen könne, sei er dadurch gekommen, dass die Patienten mit Alopecia areata oft verschiedene Symptome, wie allgemeine nervöse Störungen, Hyperidrose, kalte Hände und Füsse usw. darbieten, die von Fournier als bei gewissen syphilitischen Zuständen nicht selten angesehen werden. Wie die Syphilis hier wirken könnte, werde ich später erörtern.

Fournier hat darauf aufmerksam gemacht, dass man bei Syphilitikern nicht selten der Alopecia areata ähnliche Alopecien antrifft. Zum Unterschied von der typischen syphilitischen "alopécie en clairières", die im frühen Sekundärstadium oft mit anderen Syphiliserscheinungen auftritt, kommt diese Alopecie bedeutend später und im allgemeinen allein. Er sieht es für möglich an, dass es sich um "un état peladoïde parasyphilitique" handelt. In einer grossen Mehrzahl der Fälle waren die Patienten "des sujets nerveux, des neuropathes, des neurasthéniques, des neurasténiques 'frisant de tabes' usw." Er schliesst seinen Bericht über diese Beobachtung wie folgt: "Ce que j'ai vu, ce que je sais, ce que j'affirme, c'est qu'il se produit assez frequement sur les sujets en puissance de syphilis un état peladoïde (si ce n'est peladique) qui semble bien n'être pas explicable par une simple rencontre fortuite de la syphilis et de la pelade.

Mais qu'est-ce que cela? Une pelade vraie, ou une pseudopelade? Une alopécie syphilitique de modalité pela-

doïde? Ou bien une pelade (vraie ou fausse) d'origine parasyphilitique? Je n'en sais rien."

Diese von Fournier schon im Jahre 1900 auf dem Kongress in Paris gemachte Äusserung stimmt ja mit der Ansicht Sabourauds, dass man bei Patienten mit Alopecia areata oft Syphilis in der Anamnese findet, überein. Ein Unterschied im Aussehen zwischen Alopecia areata und der von Fournier genannten "pelade ou pseudopelade des sujets syphilitique" scheint nämlich nicht vorzuliegen.

Dass die Frage einer gestörten Endokrinie, als beitragende Ursache zur Alopecia areata, aufgeworfen wird, ist nicht zu verwundern. Vieles spricht auch dafür, dass es sich möglicherweise so verhalten kann. So hat Sabouraud nachgewiesen, dass man bei dieser Krankheit oft Genitalaffektionen sieht. Er hat in einer Arbeit näher hierüber berichtet. In 10 Fällen entwickelte sich die Krankheit im Zusammenhang mit der beginnenden Menopause oder einem längeren Menstruationsaufenthalt, in zwei Fällen im Zusammenhang mit Schwangerschaft und in zwei Fällen nach der Ovariotomie. Bei einem Mann mit doppelseitiger tuberkulöser Orchitis entwickelte sich eine totale Alopecie. Nach der Kastration war keine Veränderung seiner Hautkrankheit bemerkbar.

Hier mag auch eine Beobachtung von Norrman, Meachen und Provis über eine Frau mit Alopecia decalvans Erwähnung finden. Während einer Schwangerschaft wuchs das Haar wieder, nach derselben, als die Menses sich wieder einstellten, wurde sie aber von neuem vollständig kahl. Dieser Beobachtung kann ich nicht unterlassen, folgendes bei Lundborg gefundenes Zitat aus Wermehrens Arbeit: "Studien über das Myxödem" hinzuzufügen: "In dem englischen Myxödemrapport werden als Curiosa Zufälle erwähnt, in welchen myxoedematöse Fälle während der Schwangerschaft gebessert wurden. Könnte dieser sonst unverständliche Umstand so zu erklären sein, dass die Glandula Thyreoidea des Fötus bei dieser Gelegenheit zum Vorteil des Mutterorganismus und dadurch für sich selbst fungiert habe, bis die ganze Wechselwirkung bei der Geburt ab-

gebrochen worden ist, nach welcher der Zustand der Mutter sich wieder verschlechterte."

In einer späteren Arbeit berichtet Sabouraud über 6 Fälle von Morbus Basedowi mit Alopecia areata. Er weist darauf hin, dass das Hautleiden hier oft bösartig ist, einen langsamen Verlauf hat und sich parallel den Thyreoideasymptomen bessert und verschlechtert. Kinder solcher Kranken bekommen oft Vitiligo oder Alopecia areata.

Sabouraud selbst ist in seinen Äusserungen sehr vorsichtig und sagt nur, dass man in gewissen Fällen ein Zusammentreffen von Alopecia areata und Veränderungen in den Genitalorganen oder der Thyreoidea finden kann, dass man aber über den näheren Zusammenhang nichts weiss. Ich möchte hier meinerseits hinzufügen, dass es sich um zwei Organe mit innerer Sekretion handelt, die erwiesenermassen einen grossen Einfluss auf die Entwicklung der Haare haben. Als eine Eigentümlichkeit kann auch erwähnt werden, dass Alopecia areata, die bei Männern und Frauen ungefähr gleich gewöhnlich ist, vor der Pubertät bei der Frau bedeutend gewöhnlicher ist, während nach dieser Zeit das Verhältnis das umgekehrte ist. Nicht selten trifft man Alopecia areata bei mehreren Mitgliedern derselben Familie an (Ciarocchi).

Auch bei Hypophysenleiden findet man, wenn auch seltener, Fälle von Alopecia areata oder ähnlichen Formen des Haarausfalles beobachtet. Jacquet und Rousseau-Decelle haben beispielsweise einen Fall von Alopecia areata bei Akromegalie mitgeteilt. Diabetes insipidus ist ein Leiden, das man jetzt mit Veränderungen in der Funktion der Hypophyse in Zusammenhang zu bringen sucht (vergl. Biedl). Es kann da von Interesse sein, daran zu erinnern, dass Baker einen 38-jährigen Matrosen vorgeführt hat, bei dem nach einem heftigen Schreck ein Diabetes insipidus und hierauf Abmagerung aufgetreten ist. Nach einem Jahre entwickelte sich eine universale Alopecie. In der hierauf folgenden Diskussion wurden von mehreren Seiten Mitteilungen über Beobachtungen von Haarschwund als Ausdruck einer trophischen Störung bei Diabetes insipidus gemacht.

Wenn man bei einer Mehrzahl von Fällen von Alopecia areata auf gestörte innere Sekretion deutende Erscheinungen findet, so muss dies natürlich eine Stütze für die Annahme sein, dass diese letztere auch die Ätiologie für die Alopecie ist. Es ist auffallend, wie in mehreren Fällen von Alopecia areata, besonders in den schwereren Formen, dystrophische Nagelveränderungen vorkommen. Und Nagelveränderungen scheinen, wie ich in einem späteren Kapitel näher zu beweisen versuchen will, zuweilen auf endokriner Basis zu stehen.

Cedercreutz sagt: "Ein Zusammentreffen von Haarschwund und Zahnkaries kommt, wie bekannt, in Fällen von Alopecia areata vor, und Jacquet, der dieses Zusammentreffen besonders hervorgehoben hat, wollte die Zahnläsion als das primäre und die Alopecie als sekundär durch eine Nervenirritation hervorgerufen ansehen. Jacquets Auffassung ist häufig widersprochen worden.

Wollte man theoretisch eine Ursache der Alopecia areata suchen, so wäre, meiner Ansicht nach, am ersten an einen innersekretorischen Einfluss zu denken.

Diese Annahme würde auch Klarheit schaffen über den Zusammenhang zwischen der Hautaffektion und der allgemeinen nervösen Störung, die so oft in dieser oder jener Form bei den schweren Fällen von Alopecia areata stark hervortreten."

Cedercreutz betont weiter, wie die Erfahrung, dass Alopecia areata oft bei Luetici auftritt, sich gut mit dieser Auffassung verträgt. Bei Lues werden oft die Drüsenorgane, und somit auch die endokrinen, angegriffen, und die hier entstandenen Beschädigungen könnten dann eine Alopecie zur Folge haben. Lévi-Rothschild haben diese Vermutung vorher ausgesprochen.

Auf ähnliche Weise scheint man mir dann in gewissen Fällen den Haarschwund mit bestehender Kahlheit nach verschiedenen anderen Infektionskrankheiten, wie Typhus, Scarlatina, Diphtheritis usw. erklären zu können. Hier liegt jedoch die Möglichkeit näher, sich eine direkte Beschädegung am Haare durch toxische Stoffe zu denken.

Von Interesse wäre natürlich eine Untersuchung der

endokrinen Organe bei durch Thallium oder Abrin haarlos gewordenen Mäusen.

In einer späteren Arbeit hat Buschke hervorgehoben, dass die Thalliumwirkung auf die Haarpapillen ganz sicher keine rein lokale, sondern wahrscheinlich eine mehr zentrale und eventuell durch das Nervensystem hervorgerufene ist. Die Versuchstiere bekommen zuweilen ausser Haarschwund auch Katarakta. Buschke meint, dass man sich eventuell denken könnte, dass die Erscheinungen bei der Thalliumvergiftung auf einer Beschädigung der Glandulae parathyreoideae beruhen könnten. Wie im Vorhergehenden erwähnt ist, entstehen nämlich u. a. gerade diese letzteren Veränderungen bei Beschädigungen jener.

Hierunten schildere ich 6 Fälle von Alopecia areata maligna, die ich zu beobachten Gelegenheit gehabt habe. In den hochgradigen Fällen müsste, sollte man meinen, die Grundursache augenscheinlicher und deshalb leichter zu finden sein, als in den benignen Formen der Krankheit.

Fall VII. Lues hereditaria + Alopecia decalvans + Dementia praecox.

Klas Gustaf P., Arbeiter in einer Bäckerei, geboren 21. 1. 1888. Journal 570, 1915. Klinik B., St. Göran. Fig. 18 und 19.

1907 wurde Lues hereditaria festgestellt und Pat. im Krankenhause St. Göran daran behandelt. Die hervorstechendsten Erscheinungen waren da serpiginierende Papulopusteln am Rumpf und an den Extremitäten. Im Alter von 5—6 Jahren verlor der Patient seine Haare, die stellenweise ausfielen. Über die Zähne steht angezeichnet: "fehlerhaft gestellt, ziemlich typische Hutchinsoni". Einige Jahre später wurde er im Krankenhause an einer parenchymatösen Keratitis behandelt. Nach Diagnostizierung von Syphilis hat der Patient eine kräftige antiluetische Behandlung bekommen.

Status im Oktober 1914.

Gutgewachsen, von mittlerer Grösse. Lungen und Herz ohne Anmerkung. Leber etwas vergrössert. Die Thyreoidea ist mit Schwierigkeit palpierbar und scheint kleiner als normal zu sein.



Fall VII. Fig. 18.

Genitalia ohne Anmerkung. Die Stimme piepig, Falsett. W. R. positiv. Der Pat. wirkt etwas imbecill.

Die Zähne sind grösstenteils fort, Vorderzähne fehlen. Wolkige Kornealtrübungen an beiden Augen.

Die *Haut* hell, auffallend pigmentarm, ein Teil Narben von den in der Anamnese erwähnten Syphiliden. Haarwuchs fehlt beinahe vollständig. Bei genauer Untersuchung sind etwas helle, feine Haare auf dem Schädel, am Kinn und in den Axillen zu entdecken. Einzelne Haare gewöhnlichen Aussehens am Pubis. Die Haut über dem Schädel glatt, dünn und atrophisch. Am 9. 11. 1914 wurde der Patient in St. Göran aufgenommen. Die Behandlung mit Thyreoideatabletten wurde eingeleitet. Allmählich begann der Patient unruhig zu werden und wies deutliche Zeichen von Psychose auf, weshalb er am 8. 12. in die psychiatrische Klinik in Konradsberg überwiesen wurde.

Hier wurde er unter der Diagnose Dementia praecox behandelt und am 3. 8. 1915 gebessert entlassen. Doktor V. Wigert hat mir gütigst einige Angaben aus dem Journal von Konradsberg überlassen. Hieraus ist hervorzuheben, dass der Patient nach seiner Ankunft etwa einen Monat lang mit Thyreoideatabletten 0.30 × 3 fortsetzen musste. Während dieser Zeit

wurde beobachtet, dass einzelne feine Haare (Lanugo) auf dem Scheitel wuchsen, und dass sich auch die Pubeshaare vermehrten. Das Ganze hielt sich indessen in sehr bescheidenen Grenzen. Später in der Zeit vom 15. 6. bis 3. 8. 1915 erhielt er wieder Thyreoidea, aber dieses Mal ohne sichtbare Wirkung. [1]

Fall VII. Fig. 19.

Epikrise. Die Haarlosigkeit hat hier deutlich als eine Alopecia areata begonnen. Im Journal steht nämlich, wie das Haar stellenweise ausfiel. In diesen Falle, der einen Syphilitiker betrifft, finden sich auch Reste verheilter syphilitischer Erscheinungen, serpiginierende Narben am Rumpf und Kornealtrübungen. Wassermann ist positiv.

Die Hutchinsons Zähne, die sich hier fanden, können, wie einige Verfasser, wie Cederkreutz und Josefson annehmen, auf einer durch die Syphilis hervorgerufenen Schädigung in der Thyreoidea oder möglicherweise einem anderen endokrinen Organe, das die Zahnentwicklung regelt, beruhen.

Was die Diagnose Dementia praecox betrifft, so ist auch sie von grossem Interesse für die Beurteilung des Falles. Diese Geisteskrankheit gehört nämlich zu denjenigen Leiden, die man jetzt allgemein als mit endokrinen Störungen im Zusammenhang stehend zu betrachten beginnt. Hier seien einige Beispiele hierfür angeführt. Tschisch hat Dementia praecox in Zusammenhang mit der Antointoxikation bei "mangelhafter Entwicklung der geschlechtlichen Tätigkeit" gesetzt. Lomer sucht die Ursache in Störungen der inneren Sekretion der Keimdrüsen. Lundborg glaubt an Veränderungen der Thyreoidea oder der Parathyreoidea. Kraepelin hat die Möglichkeit eines mehr oder weniger

[1] Kurz bevor diese Arbeit in Druck kam sah ich den Patienten wieder, und an sämtlichen Finger und Zehennägel hatten sich dystrophische an Onychorrhexis erinnernde Veränderungen entwickelt.

Fall VIII. Fig. 20.

entfernten Zusammenhanges zwischen Dementia praecox und Prozessen in den Geschlechtsorganen angenommen, fügt aber hinzu, dass überzeugende Beweise für diese Auffassung nicht vorhanden sind. Fauser endlich ist der energischste Vorkämpfer für die Auffassung eines endokrinen genitogenen Ursprunges für diese Krankheit. Er stützt sich besonders auf die Abderhaldenresultate.

Ferner kann man die piepige, kastratenähnliche Stimme des Patienten und die Feststellung eines deutlichen, wenn auch unbedeutenden Haarwuchses während der Thyreoideabehandlung erwähnen. Dass diese sich in sehr mässigen Grenzen gehalten hat, ist nicht zu verwundern, wenn man das lange Bestehen der Alopecie und das dünne atrophische Aussehen, das die Haut auf dem Schädel darbot, bedenkt.

Fall VIII. Alopecia decalvans + Dementia praecox.

) Dieser Fall sowie die Photographien sind mir von Doktor Viktor Wigert freundlichst zur Verfügung gestellt worden, der mir folgende Aufschlüsse darüber erteilt hat.

Lj., Handelsgehilfe, geboren 17. 12. 1884. Fig. 20 und 21.

Als Kind "erschreckt", war er längere Zeit stumpfsinnig und wirr.

Mit 14 Jahren Scarlatina mit (zurückgebliebener) gelinder Taubheit und Haarschwund.

Fall VIII. Fig. 21.

Nachdem er erwachsen war, Missbrauch von Spirituosen, in seinem 25. Jahre ungefähr begannen Symptome von Dementia praecox.

Status praesens den 28. 10. 1915.

Temp. afebril.
Länge 176 cm; Gewicht 71.5 kg.

Körperkonstitution und innere Organe ohne wesentliche Anmerkungen (gelinde Tachycardie, Pulsfrequenz augenblicklich = 82). Die allgemeine Hautfarbe ist blass, starker Dermographismus. Der Gaumenbogen ist hoch, die Zähne sind kariiert und schlecht gepflegt; keine Bildungsanomalien am Kranium. Ohren platt, undeutlich konturiert, festgewachsene Läppchen. Der Thyreoideaistmus und die unteren Lappen sind mit Schwierigkeit palpierbar, die Konsistenz erscheint hart. Äussere Geschlechtsorgane ohne Anmerkung, möglicherweise ein recht kräftiges Fettpolster am Mons pubis. — Das Kopfhaar äusserst dünn, die einzelnen Haare gracil, spröde, von hellbrauner Farbenschattierung. An Kinn und Backenpartien ähnliche, dünn zerstreute Haare. In den Axillen und am Mons pubis kein Haarwuchs. Die Hände, breit und platt

mit kurzen Fingern, erinnern an den mongoloiden Typ; Nägel kurz und breit, trocken und aufgerissen. Lebhafte Sehnen- und Hautreflexe; die Pupillen gleichgross, weit, reagieren normal. Thyreoideabehandlung in Dosen von 0.30 × 3 ist hier versucht. Ein Haarzuwachs konnte hierbei nicht konstatiert werden.

Epikrise. In diesem Falle stellte sich die Alopecie nach der Scarlatina ein, ein Verhältnis, das schon vorher be-

Fall IX den 9. 2. 1916. Fig. 22 und 23.

obachtet worden ist (vergl. Sabouraud). Ob der Haarschwund stellenweise erfolgt ist und man also von einer Alopecia areata sprechen kann, lässt sich nicht entscheiden. Hier, wie im Falle VII, handelte es sich um einen Patienten mit Dementia praecox. Sichere Zeichen einer gestörten inneren Sekretion scheinen nicht vorgelegen zu haben. Besonders bemerkenswert ist, dass die Nägel kurz und aufgerissen sind. Die Thyreoideabehandlung hatte keine Wirkung auf den Haarwuchs.

Fall IX. Alopecia areata maligna.

Hilda Johanna W., geboren den 18. 3. 1880. Journal 533, 1916. Poliklinik, St. Göran. Fig. 22, 23, 24 und 25.

3 Kinder leben, keine Fehlgeburt. Venerische Ansteckung in Abrede gestellt. Magengeschwüre in der Jugend, sonst gesund, mit Ausnahme einer zunehmenden Nervosität in den letzteren Jahren.

Im Jahre 1903 fiel das Haar stellenweise aus und sie wurde schliesslich beinahe kahl. Sie suchte einen Arzt auf und erhielt den Rat, sich äusserlich behandeln zu lassen. Die Erscheinungen gingen allmählich zurück.

Fall IX den 7. 6. 1916. Fig. 24 und 25.

Im Frühjahr 1913 begann die Patientin wieder das Haar stellenweise zu verlieren und war bald beinahe vollständig kahl. Sie suchte mehrere Ärzte auf und bekam verschiedene Rezepte für reizende Salben und Tinkturen, dieses Mal aber ohne Resultat.

Status den 2. 3. 1915.

Normalentwickelte, mittelgrosse Frau, die ausser ihrer Hautkrankheit körperlich gesund (Herz, Lungen, Harn ohne Anmerkung), aber etwas nervös erscheint. Die Thyreoidea kaum palpierbar, einige, den Seitenloben entsprechende Resistenzen fühlt man aber doch. Die Zähne bedeutend kariiert und teilweise weg. Wassermann negativ.

Die Haut auffallend dünn und blass, im übrigen aber normal. Auf dem Kopf sind nur noch 3 Haarsträhnen mit ungefähr 25—30

Haaren in jeder. Diese Haare sind trocken, welk, 3—4 dm. lang und lassen sich leicht ausreissen. Augenbrauen und Wimpern fehlen (leider wurde kein Bild aufgenommen). Axillar- und Pubeshaare sowie einzelne Wollhaare sind vorhanden.

Verlauf.

Die Patientin, die aus der Provinz war, reiste mit einem Brief an den Arzt, in welchem ein Versuch mit Thyreoidea vorgeschlagen wurde, in ihre Heimat zurück.

Seitdem hörte ich von der Patientin nichts mehr bis zum 9. 2. 1916, wo sie mich von neuem besuchte. Ich kannte sie nicht sofort wieder, was vielleicht verzeihlich ist, wenn man die Beschreibung ihres Aussehen im März 1915 mit dem im Februar 1916 genommenen Bild vergleicht, das sie mit dickem, dichtem, über die Schultern gehendem Haar und deutlichen Augenbrauen und Wimpern zeigt. Das Haar war gelbbraun, glanzlos, struppig und trocken. Es wirkte mehr wie eine Perücke als wie wirkliches Haar (Fig. 22 und 23).

Die Patientin gab an, dass sie nach der Heimkehr einige Monate lang Thyreoideatabletten eingenommen und im übrigen den Haarboden wie gewöhnlich gepflegt habe. Schon ein paar Wochen nach Beginn der Schilddrüsenbehandlung fing das Haar zu wachsen an, und nach einigen Monaten war der Zustand ungefähr, wie jetzt. Die Nervosität besserte sich schnell. Die Patientin erhielt den Rat, mit der Thyreoideabehandlung 0.30 × 3 fortzusetzen.

Am 29. 3. wird verzeichnet, dass das Haar wieder stellenweise auszufallen beginnt, die Patientin hat Herzklopfen, Puls 100.

Später hat die Patientin zeitweise bis zu 0.30 × 6 Thyreoidea + Suprarenal 1 Tafel 0.50 gr. × 2 erhalten, das Haar hat aber fortgesetzt auszufallen.

7. 6. Photographie (Fig. 24 und 25). Der grössere Teil des Schädels ist kahl, nur hier und da einige Strähnen mit leicht ausrückbaren groben Haaren. Bei näherer Beobachtung wird jedoch reichlich Wollhaar festgestellt. Allgemeinzustand sehr gut, keine Nervosität.

Epikrise. Dieser Fall ist in seinem Verlauf sehr eigentümlich. Im Jahre 1903 entstand eine hochgradige Alopecie, die zurückging. 1913 wurde sie wieder vollständig kahl, und nun schien keine Behandlung zu helfen. Nachdem sie zwei Jahre kahl gewesen war, wurde ein Versuch mit Thyreoideamedikation gemacht, und dann begann das Haar beinahe unmittelbar von neuem zu wachsen. Anfänglich fiel es schwer, den Wiederwuchs des Haares nicht

mit der Thyreoideabehandlung in Zusammenhang zu setzen. Zu merken ist, dass die Patientin sich bei einer Gabe von 0.30 × 3 Tabl. thyreoid. subjektiv hauptsächlich bezüglich ihrer Nervosität gebessert fühlte.

Leider trat sehr bald eine Verschlechterung ein, indem das Haar trotz fortgesetzter und vermehrter Thyreoideabehandlung wieder auszufallen begann. Die Suprarenalbehandlung zeigte keinen Effekt.

Man steht natürlich im Zweifel, ob die Behandlung hier auf irgend eine Weise die Annahme eines thyreogenen Ursprunges der Alopecie bekräftigen kann. Dass das Wiederwachsen der Haare kein Zufall ist sondern in einem Zusammenhang mit der Thyreoideamedikation steht ist äusserst warscheinlich. Ich darf doch aus diesem eigentümlichen Fall keine Schlussfolgerungen ziehen, sondern muss mich damit begnügen, die Tatsachen zu berichten.

Fall X. Alopecia totalis.

Oskar Wilhelm T., 39 Jahr, Zementarbeiter. Privatpatient. Fig. 26.

Der Vater lebt und ist gesund, die Mutter ist vor mehreren Jahren an rheumatischem Fieber gestorben. 8 Geschwister leben und sind gesund und normal entwickelt. Eine jetzt 30-jährige Schwester verlor vor etwa 10—11 Jahren streckenweise das Haar auf dem Scheitel. Nach $^1/_2$—1 Jahre wuchs das Haar wieder und ist jetzt normal. Der Patient selbst ist im allgemeinen gesund und stark gewesen.

Vor 13 Jahren wurde er plötzlich krank, die Beine wurden blauschwarz und er bekam starke Kopfschmerzen. Er wurde da von einem Tierarzt behandelt, der keine Diagnose der Krankheit stellen konnte. Nachdem der Patient 14 Tage das Bett gehütet hatte, konnte er wieder aufstehen und ist seitdem niemals schwerer krank gewesen.

Vor zehn Jahren begann das Haar streckenweise auszufallen. Dies begann Anfang Mai, und um Johanni war alles Haar weg. Gleichzeitig fielen die Nägel ab, diese begannen aber nach einigen Monaten wieder zu wachsen. Der Patient, der seit 1906 verheiratet ist, hat keine Kinder. Venerische Krankheit verneint. Seine Frau soll gesund und kräftig mit normalen Menses sein.

Status den 10. 6. 1916.

Grosser, kräftiger und körperlich gut entwickelter Mann. Herz, Lungen und Harn ohne Anmerkung. Zähne wohlgebildet.

Fall X. Fig. 26.

Testes normal, Thyreoidea nicht deutlich palpierbar (?). W. R. negativ.

Haut auffallend, pigmentarm und am Scheitel etwas glatt und atrophisch. An den Aussenohren sind einige weisse, etwa ein mm. lange Haare zu entdecken, im übrigen fehlt alle Haarbekleidung. Nägel normal, keine abnorme Keratosenbildung. Die Schweisfsekretion scheint normal zu sein.

Ordination: Tabl. thyreoid. (Merck) 0.25 × 3.

7. 10. Der Patient hat zusammen 150 Thyreoideatabletten eingenommen. Kein sichtbarer Effekt auf den Haarwuchs. *Ordination:* Testistabletten (Merck) 0.25 × 3.

Epikrise. Bemerkenswert ist, dass eine Schwester des Patienten an einer Haarkrankheit gelitten hat, die wahrscheinlich Alopecia areata war. Über die akute Krankheit, an der der Patient vor 13 Jahren gelitten hatte, sind leider keine näheren Angaben zu erhalten. Anscheinend ohne Veranlassung begann die Alopecie, um in weniger als 2 Monaten total zu werden. Hier fielen auch die Nägel ab, wuchsen aber dann wieder, so dass sie jetzt vollständig normal sind.

Von den inneren Organen habe ich nichts Abnormes konstatieren können. Syphilis wird verneint und W. R. war negativ. Sichere Zeichen einer gestörten inneren Sekretion waren nicht nachweisbar. Die Thyreoidea war zwar nicht deutlich palpierbar, dies braucht aber nichts zu bedeuten, besonders da keine Symptome eines Hypothyreoidismus vorlagen. Die Schilddrüsentherapie erwies sich ebenfalls als ganz ohne Effekt. Dass der Patient kinderlos ist, ist zu bemerken, Schlüsse lassen sich aber natürlich nicht daraus ziehen.

Fall XI. Alopecia areata maligna.
A. H. W., 25 Jahre, Fuhrknecht. Privatpatient.

Die Eltern leben und sind gesund, ebenso 6 Geschwister. Mit 6 Jahren bekam der Patient Nervenfieber. Hiernach verlor er das Haar vollständig. Nachdem er mehrere Monate ganz kahl am Scheitel gewesen war, wuchs das Haar streckenweise. Das gewachsene Haar fällt jedoch bald aus, so dass die Haarbekleidung beständig grosse Defekte aufweist. Im übrigen ist der Patient gesund gewesen. Venerische Ansteckung wird verneint.

Status den 7. 10. 1916.

Starker, gesunder und gut gewachsener Bauernknecht von mittlerer Grösse. Thyreoidea palpierbar, kein Struma. Testes normal. Zähne und Nägel ohne Anmerkung. W. R. negativ. Crines pubis und Lanugo normal entwickelt; ebenso Bart und Schnurrbart, die jedoch augenblicklich abrasiert sind. Das Kopfhaar ist streckenweise weg, besonders im Nacken und in der Haarbefestigung. Die kahlen Partien sind bedeutend grösser als die mit Haaren bekleideten. Die Haare sind blond, trocken, 4—5 cm. lang und lassen sich leicht ausziehen.
Ordination: Thyreoidea (Merck) 0.10 × 3

Epikrise. Dies ist wohl ein im Anschluss an ein Nervenfieber (Typhus abdominalis?) entstandener Fall von Alopecia areata zu betrachten. Gegen die Diagnose Alopecia areata spricht zwar die Angabe, dass alles Haar auf ein Mal ausfiel. Der jetzige Zustand des Patienten entspricht indessen dem Bilde dieser Krankheit. Zeichen einer gestörten Endokrinie konnten bei meiner Untersuchung nicht konstatiert werden. Ob die Thyreoideamedikation einen Effekt gehabt hat, hatte ich keine Gelegenheit festzustellen.

Fall XII. Alopecia totalis.
Karl Gustaf B., 13 Jahr. Privatpatient. Fig. 27, 28 und 29.

Der Grossvater, der tot ist, hatte an Zuckerkrankheit und Eiweiss gelitten. Der Patient hat vier Onkel und 2 Tanten. Der Vater und 3 Onkel leiden an Zuckerkrankheit, 2 der letzteren ausserdem an Eiweiss und der Vater an Nephrolitiasis. Eine Tante leidet an Asthma und Nierenleiden. Ein Onkel und eine Tante sind gesund. Der Patient hat einen 11-jährigen Bruder, der an Asthma und an gichtverdächtigen Symptomen leidet. Die Mutter ist von

Fall XII. Fig. 27 und 28.

mir wiederholt an einer zuweilen unter dem Bilde eines mehr oder weniger ausgebreiteten vesikopapulösen Ekzems en plaques, zuweilen als eine rezidivierende akute Dermatitis, eventuell Quinckes Ödem, im Gesicht auftretenden Hautkrankheit behandelt worden.

Der Patient hat keine anderen Kinderkrankheiten gehabt, als Keuchhusten, der im Alter von 1 Jahre auftrat und 9 Monate dauerte. Nach diesem bekam er, nach den Angaben der Mutter, eine eigentümliche Launenhaftigkeit, wurde heftig und nervös, und allmählich begannen Zeichen aufzutreten, die auf "moral insanity" hindeuten konnten. Mit 5 Jahren begannen die Haare streckenweise auszufallen. Mehrere Spezialisten wurden aufgesucht, die Krankheit machte aber Fortschritte, und nach 2 Jahren war er vollständig kahl. Gleichzeitig bemerkte man eine Veränderung an sämtlichen Zehen und Fingernägeln. Er bekam auch Hand- und Fusfschweiss.

Er geht in die Schule, und es soll ihm dort weder leicht noch schwer werden, sondern er gehört zu den Mittelmässigen in seiner Jahresklasse, dagegen soll er sehr musikalisch sein. Die Nervosität hat sich in der letzten Zeit möglicherweise etwas gebessert.

Status im November 1916.

Gutgewachsener, ziemlich kräftig gebauter Knabe, doch findet sich eine ausgesprochene Lordose. Länge 151 cm., Gewicht 37.5 kg. Herz und Lungen ohne Anmerkung. Der Harn ist frei von Albumin

Fall XII. Fig. 29.
Bei der Reproduktion zirka $^1/_2$ mal vergr.

und reduzierender Substanz. Die Testes sind spanischenussgross, im Skrotum palpierbar. Die Thyreoidea lässt sich palpieren, nicht vergrössert. Puls 80—90. Die Zähne sind ungewöhnlich kräftig und gut entwickelt. Der Patient sieht nervös und sehr lebhafter Natur aus.

Die Haut ist auffallend wachsbleich und pigmentarm. Sie ist ausserordentlich dünn und lässt sich leicht in Falten aufheben. Einige Runzeln um die Augen verleihen dem Gesicht einen gewissen greisenhaften Ausdruck. Hände und Füsse sind kalt und feucht. Kein Dermographismus.

Der Patient ist beinahe vollständig haarlos. Im Gesicht, besonders an den Ohren und auf der Oberlippe, lassen sich jedoch bei genauer Untersuchung einige feine, farblose Wollhaare entdecken. Sämtliche Zehen- und Fingernägel sind trocken, spröde, von matter Farbe mit feinen Längsstreifen und mit dicht gestellten, punktförmigen Gruben versehen, beinahe wie bei Nagelpsoriasis.

Behandlung. Der Patient ist einige Monate im vorigen Jahre von mir mit Thyreoideatabletten in Gaben von 0.10×3—6 behandelt worden. Er vertrug die Medizin gut. Ein auffallender Effekt wurde nicht erreicht. Einzelne Wollhaare wuchsen zwar, jedoch meist auf der Oberlippe, weshalb der Patient selbst am liebsten die Behandlung fortgesetzt, die Mutter aber ausgesetzt wünschte.

Epikrise. In diesem Falle finden sich in der Anamnese deutliche Zeichen einer Disposition für die Stoffwechselstörung, besonders Zuckerkrankheit und Nierenaffektionen. Die auffallendsten Veränderungen bei dem Patienten sind die Haarlosigkeit, die Nagelaffektion, die Pigmentlosigkeit und die Dünne der Haut sowie Hyperidrosis. Verschiedene

psychische Veränderungen sind auch bemerkbar. Obschon keine wirklichen Indikationen vorliegen, wurde die Thyreoideabehandlung versucht. Das Resultat der Organbehandlung war ausserordentlich gering, dies könnte aber, wenigstens teilweise, von dem atrophischen Stadium, das die Kopfhaut darbot, abhängen. Bemerkenswert ist, dass er eine längere Zeit eine Dosierung von 0.60 Gramm Thyreoidea pro die vertrug.

* * *

Bei der Prüfung dieser Krankengeschichten sieht man, dass keine Patienten betrifft, bei denen man sicher einen Schaden in den endokrinen Drüsen hatte beobachten können. Syphilis scheint nur im Falle VII vorgekommen zu sein. In den Fällen VII und VIII bildete sich eine Dementia praecox aus und in den Fällen IX und XII wurden nervöse Veränderungen konstatiert. Im Falle VIII wurden ein sehr starker Dermagraphismus vermerkt. Nagelveränderungen sind in den Fällen VII, VIII, X und XII vorgekommen. Die Haut hat sich in sämtlichen Fällen durch Pigmentlosigkeit und durch ihr im allgemeinen dünnes und atrophisches Aussehen ausgezeichnet. Im Falle XII war Hyperidrosis vorhanden.

Auf dem Kongresse in Christiania 1916 erwähnte Rasch (bei der Erörterung nach meinem Vortrag), dass er in vielen Fällen von Alopecia areata Zeichen gesehen habe, die auf endokrine Störungen, wie Akrocyanosis, Perniones usw. hindeuteten.

Josefson hat in seiner Arbeit über endokrine Skelett- und Entwickelungsstörungen zwei Fälle von hochgradiger Hypotrichose bei Patienten beschrieben, wo er in dem einen Falle den Verdacht hegte, in dem anderen sicher glaubte, dass innere sekretorische Veränderungen vorgelegen haben. In einem Aufsatz über Alopecia areata hat Cedercreutz zwei Fälle von Totalalopecie beschrieben, und in beiden Krankengeschichten finden sich Symptome erwähnt, die möglicherweise als endokrine gedeutet werden können. Mentberger hat kürzlich ein 14-jähriges Mädchen vor-

geführt, bei dem seit 3 Monaten ein Schwund alles Haares eingetreten war. Er betont, dass die Thyreoidea in diesem Falle nicht palpiert werden konnte, und dass man die Ursache der Affektion möglicherweise hierin zu suchen hat.

Mitteilungen über Versuche mit der Organtherapie bei Alopecia totalis habe ich nur in einer geringen Anzahl von Fällen gefunden. Lévi-Rothschild beschreiben einen Fall von pelade généralisée bei einem Neurastheniker. Eine bedeutende Verbesserung im Allgemeinzustand wurde durch die Thyreoideabehandlung erzielt. Auf den Haarwuchs war die Wirkung äusserst unbedeutend. Josefson hat in seinen ebengenannten 2 Fällen Thyreoideatabletten mit, was den Haarwuchs betrifft, offenbar geringem Effekt angewendet. Dasselbe war, mit Ausnahme von Fall IX, bei meinen Versuchen der Fall. Dort (Fall IX) steht man jedoch im Zweifel, ob das Haar infolge oder trotz der Behandlung wieder wuchs, um nach einiger Zeit wieder auszufallen.

Die Ätiologie der Alopecia areata et decalvans dürfte wohl noch unermittelt sein. Dass hierbei oft festgestellte nervöse Störungen eine Rolle spielen, ist äusserst wahrscheinlich. Dass die Krankheit, ausser möglicherweise in Ausnahmefällen, auf endokriner Basis steht, ist als eine blosse Annahme zu betrachten, für die vorläufig bindende Beweise fehlen.

* * *

Ausser der Alopecia congenita und der Alopecia areata gibt es andere Haarkrankheiten mit unbekannter Ätiologie, bei denen man diese möglicherweise in innersekretorischen Störungen suchen könnte, wie *Aplasia moniliformis, Trichoschisis, Leukotrichosis* und *Canities.*

Die *Seborrhoë* beginnt ja in der Regel in der Pubertät und hat in vielen Fällen einen deutlichen Zusammenhang mit der Funktion der Keimdrüsen, und deshalb ist die seborrhöische Alopecie mit endokrinen Störungen in Zusammenhang gestellt worden. Sabouraud schreibt: "La sécrétion interne de la glande sexuelle mâle est dans les conditions à préciser la condition indispensable du développe-

ment de la calvitie. Hors la sexualité active, éveillée, intense, je n'ai jamais vu la calvitie commencer. Le développement de la calvitie est synchrone à la plénitude du pouvoir sexuel. Elle est tardive chez les hommes qui parviennent tard à cette acmé, précoce chez ceux qui est épanouissement est rapide."

Früher ist betont worden, dass die *Trichophytia capillitii* eine Kinderkrankheit ist, welche in der Regel spontan beim Eintritt der Pubertät heilt. Hier wirken somit die Hormonen der Keimdrüsen mit grösster Wahrscheinlichkeit hemmend auf die Entwickelung des Pilzes im Haarboden.

An welche der endokrinen Organe man bei Entwickelungsstörungen des Haares in erster Reihe zu denken hat, ist nicht leicht zu bestimmen. Tierexperimente sowie klinische Beobachtungen haben nämlich gezeigt, dass eine jede sämtlicher endokrinen Drüsen solche Veränderungen hervorrufen kann. Lévi-Rothschild haben als ihre Ansicht hingestellt, dass die Thyreoidea hauptsächlich auf das Kopfhaar und den Bart, die Keimdrüsen auf die Crines pubis und das Axillarhaar Einfluss haben. Nach den mit der Organtherapie gesammelten Erfahrungen scheinen mir die günstigen Resultate im allgemeinen mit der Thyreoidea erzielt worden zu sein. Dies hängt jedoch vielleicht davon ab, dass dieses Organpräparat eine bedeutend grössere Anwendung gefunden hat, als Präparate von anderen Organen, wie Keimdrüsen, Hypophyse usw.

Josefson hat den Einfluss der verschiedenen Organe auf den Haarwuchs durch ein originelles Experiment zu ermitteln versucht. Er rasierte Kaninchen und fütterte sie dann mit verschiedenen Organen, um zu sehen, bei welchem Versuchstier der Wiederwuchs des Haares am schnellsten erfolgte. Diese Versuche sind noch nicht vollständig abgeschlossen, weshalb ich sie hier nur erwähnen will. Wie sie auch ausfallen, können sie aber natürlich nicht nennenswert zur Erklärung die Ursache der Alopecia congenita, Alopecia areata und der übrigen hier genannten Haarkrankheiten beitragen.

Nagelveränderungen.

Die Nagelveränderungen sind oft eine Teilerscheinung bei verschiedenen Hautkrankheiten, zuweilen treten sie wiederum auf, ohne dass andere Symptome von der Haut festzustellen sind. Im letzteren Falle ist die Diagnose schwer, und wird eine solche gestellt, so ist doch die Pathogenese der Krankheit oft unerklärt. Ich habe diese Frage in einem Aufsatz in der Dermat. Zeitschrift 1915 flüchtig berührt und dabei auch die Vermutung ausgesprochen, dass bei der Entstehung gewisser, ihrer Ätiologie nach unbekannter Nagelkrankheiten endokrine Störungen möglicherweise eine Rolle spielen könnten. Wir haben im Vorhergehenden gesehen, wie trophische Nagelstörungen bei verschiedenen krankhaften Zuständen in den endokrinen Organen vorkommen. Ähnliche Veränderungen können kongenital, idiopatisch aus unerklärten Gründen und im Zusammenhang mit oder nach bekannten Krankheitszustände auftreten. Hier will ich in Kürze einige in den letzten Jahren von mir beobachtete Fälle anführen, und werde dann auf Grund dieser Krankengeschichten die Frage der Bedeutung der Endokrinie innerhalb der Onychopathologie erörtern.

Fall XIII. Pachyonychia congenita.

Anders L., 21 Jahre, Bauernknecht aus Gagnef, Dalarna. Privatpatient. Fig. 30, 31 und 32.

Vater, Mutter und Geschwister leben und sind gesund. Keine Missbildungen in der Verwandtschaft. Die Mutter wurde laut

Fall XIII. Fig. 30.

eigener Angabe in einem Wachsfigurenkabinett während der Gravidität sehr erregt. Der Patient selbst ist immer kräftig und gesund gewesen.

Er gibt an, dass seine Mutter, als er 6 Wochen alt war, bemerkte, dass seine Nägel nicht normal waren, sondern anfingen, missfarben und dick zu werden. So lange sich der Patient zurückerinnern kann, sind seine Nägel von derselben Beschaffenheit wie jetzt gewesen. Er hat keine subjektiven Unbehaglichkeiten von seiner Nagelkrankheit gehabt. Dagegen hat er seit mehreren Jahren an starkem Fusfschweiss gelitten, namentlich wurde er während der Sommerzeit von Schwielen und Blasen unter den Füssen geplagt, so dass er ärztliche Hilfe dafür nachsuchen musste. Er gibt weiter an, dass er auf Grund dieser Krankheit von seiner Militärdienstpflicht befreit worden sei.

Status den 12. 12. 1914. Der Patient, ein starker, mittelgrosser Bauernknecht, weist keine Störungen in den inneren Organen auf. Sensibilität normal.

Fall XIII. Fig. 31.

Sämtliche Zehen- und Fingernägel sind von normaler Form, haben aber eine schmutziggraue Farbe, ungefähr als wären sie durch anhaltenden Gebrauch von Sublimat missfarbig geworden. Die Lunula zeichnet sich nicht mehr deutlich ab. Die Oberfläche ist glatt und gleichmässig, ohne Furchen und Gruben. Doch sind die Zehennägel etwas querfaltig. Der Patient schneidet aus kosmetischen Gründen die hochgradig verdickten Nägel mit einem scharfen Messer schräg ab. Da die Nägel sehr langsam wachsen, braucht diese Prozedur nicht oft wiederholt zu werden. Auf dieser Schnittfläche sieht man die Nagelsubstanz zwischen zwei harten Laminae liegen, dem Aussehen nach mehr porös und einem quergeschnittenen Rohrstock ähnelnd.

Fall XIII. Fig. 32

Die Untersuchung auf Pilze gab ein negatives Resultat.[1] Hyperidrosis peduum, abnorme Schwielenbildung und Blasen an den Fusfsohlen. Haut- und Haarbekleidung im übrigen normal.

Epikrise. Dieser Fall ist von mir in der Derm. Zeitschrift beschrieben und bedarf deshalb hier keiner näheren Prüfung. Aus diesem Aufsatz will ich nur folgendes anführen:

"1916 haben Jadassohn und Lewandowsky unter dem Namen *Pachyonychia congenita* einen Fall von angeborener Nagelmissbildung beschrieben, wie sie ihn vorher nicht beobachtet hatten. Die Nagelveränderungen stimmen dem Aussehen nach vollständig mit den hier geschilderten überein. Auch in einer anderen Hinsicht zeigen die Krankengeschichten eine eigenartige Übereinstimmung, nämlich bezüglich der Hautveränderungen an den Fusfsohlen, die in Schwielen und Blasen und starker Hyperidrose namentlich während des Sommers bestehen."

Fall XIV. Skleronychia + Myxödem.

Ester K., Fräulein, geboren 1894. Privatpatient. Fig. 33 und 34.

Eltern und zwei ältere Brüder leben und sind gesund. Im 11. Jahre hatte die Patientin Magengeschwüre. Seit 2 Jahren hat die Patientin zeitweise Eiweiss im Harn. Füsse und Hände sind seit einigen Jahren leicht angeschwollen. Die Patientin ist allmählich schwermütig geworden, weint leicht und hat zuweilen Herzklopfen. Seit $^1/_2$ Jahre haben die Nägel angefangen sich zu verändern, während gleichzeitig ein mässig erhöhter Haarschwund eintrat. Die Patientin wurde mir den 31. 3. 1916 aus der Poliklinik des Serafimerlazarettes vom Privatdozenten Dr. F. Lindstedt gütigst gesendet, der die Diagnose auf leichte myxödematische Veränderungen gestellt hatte und mein Gutachten über die Nagelerscheinungen zu hören wünschte.

Status den 4. 4. 1916. 163 cm. lange, braunhaarige, gutgewachsene Frau. Herz und Lungen ohne Anmerkung. Harn (wiederholte Untersuchungen im Serafimerlazarett) ohne Albumin. Thyreoidea nicht palpierbar. Stimme "belegt". W. R. negativ.

Die Patientin erscheint nervös und schwermütig. Das Kopfhaar ist trocken und fällt leicht aus, keine Seborrhoë. Die Haut im Gesicht, an Händen und Füssen leicht ödematös verdickt. Kein Schwitzen.

Die Nägel an Händen und Füssen sind leicht verdickt, glanzlos,

[1] Dasselbe ist in sämtlichen hier von mir im folgenden beschriebenen Fällen von Nagelveränderung der Fall gewesen.

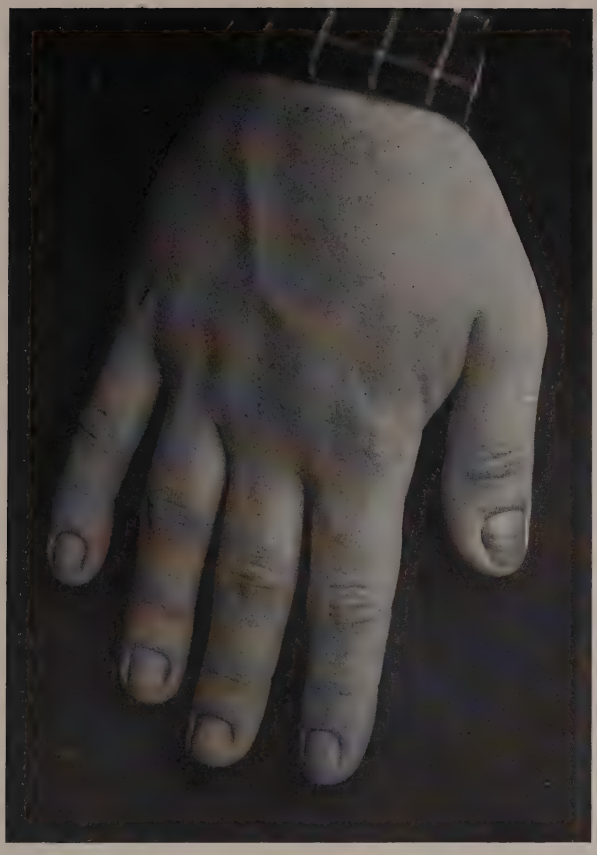

Fall XIV. Fig. 33.

graugelb, undurchsichtig, trocken und hart. Der freie Rand ist nicht aufgerissen, sondern scharf (möglicherweise, weil die Patientin durch Manikure die Nagelaffektion zu verbergen sucht). Keine abnorme Längs- oder Querstreifigkeit der Nagelplatte. Die Nägel wachsen, ihrer Angabe nach, unbedeutend.

Fall XV. Lues latens + Tuberculosis pulmonum + Sklero-nychia.

Helfrid L., Fräulein, geboren 1881. Privatpatient.

Die Patientin suchte mich zum ersten Male am 8. 3. 1913 auf und zeigte Erscheinungen von Syphilis recens: Sklerose (Spirochaete

Fall XIV. Fig. 34.

pallida + + +) + Skleradenit. ing. bilat. Sie hat während dessen bis im August 1915 unter regelmässiger Hg-behandlung gestanden, wo sie an Symptomen erkrankte, die, wie sich erwies, auf Lungentuberkulose beruhten. Hierfür ist sie im Sanatorium gepflegt worden. Nach der Konstatierung von Tbk hat sie einige Hg-schmierkuren und 2 intravenöse Neosalvarsaninjektionen zu 0.60 gr. bekommen. Wassermann den 8. 8. 1916 und den 14. 7. 1916 negativ. Albumin ist niemals im Harn festgestellt worden.

Zu Anfang des Jahres 1915 begann die Patientin zu merken, dass sämtliche Zehen- und Fingernägel sich veränderten.

Status den 14. 7. 1916. Keine Symptome von Lues. Die Lungen wurden nicht untersucht, die Patientin gab aber an, dass, nach dem Arzte, der sie daran behandelte, anhaltende Veränderungen stattfanden. Die Patientin ist blass und ziemlich mager. Menses normal. Thyreoidea ohne palpierbare Veränderung.

Die Nägel an sämtlichen Fingern und Zehen bauchig mit vermehrter longitudinaler und transversaler Beugung, gelbgrau, trocken, hart und etwas verdickt, ohne Quer- oder Längsfurchen.

29. 8. Die Patientin hat seit der vorigen Untersuchung keine antiluetische Behandlung erhalten. Die Nägel haben sich in der Weise verändert, dass das proximale Viertel der Nagelplatte normal ist, während die distalen drei Viertel dieselbe Veränderung,

wie sie vorher beschrieben ist, darbieten. Die Grenze zwischen dem gesunden und dem angegriffenen Teil des Nagels bildet eine recht scharfe transversale Linie.

Fall XVI. Lues latens + Bronchitis chronica + Sklero-nychia.

G. Ö., 25 Jahr, Fräulein. Privatpatient. Fig. 35.

Infolge der grossen Liebenswürdigkeit des Herrn Professors G. Bergmark hatte ich Gelegenheit, diese Patientin zu untersuchen. Ebenso bin ich Herrn Professor Bergmark für die anamnestischen Mitteilungen Dank schuldig.

Vor ungefähr 3 Jahren suchte die Patientin einen Arzt wegen einer Halsaffektion auf. Diese erwies sich als eine syphilitische Angina. Ausserdem wies sie eine spezifische Roseola auf. W. R. war positiv. Sie musste nun eine intermittierende Hg-behandlung durchmachen und schloss diese nach der 8. Serie im Dezember 1915 ab. Wassermann im April 1916 negativ.

Seit dem Frühjahr 1915 wird die Patientin durch einen Husten belästigt, der allmählich zugenommen hat.

Bei der Untersuchung am 3. 11. wurden basal an beiden Lungen zahlreiche, mittelgrosse und kleine Rasselgeräusche, meistens lose, hier und da aber mit harten vermischte kleine Rasselgeräusche festgestellt. Keine Dämpfung, keine Bronchialatmung, kein Zeichen von Emphysem. Herz 0, Harn 0.

Nägel ohne Anm. Sputum wurde wiederholt auf Tbk und elastische Fasern mit negativem Erfolge untersucht.

Am 16. 12. erkrankte sie plötzlich mit Seitenstechen und Husten. Sie lag mehrere Wochen mit hohem Fieber. Die physikalische Untersuchung und der Krankheitsverlauf sprachen für eine krupöse Pneumonie. Einige Tage nach der Erkrankung wurde 10 $^0/_{00}$ Albumin konstatiert. Die Eiweissmenge nahm schnell zu; am 1. 1. 1916 wurden 12 $^0/_{00}$ Albumin und zahlreiche hyaline körnige Zylinder festgestellt.

16. 3. 1916. Alb. 3 $^0/_{00}$, Blutdruck 122, Gelbfärbung der Nägel, besonders proximal.

24. 5. Lungen = 3. 11. 1915. Albumin 1 $^3/_4$ $^0/_{00}$, Blutdruck 135. Die Nägel haben eine deutliche Klauenform und sind im ganzen undurchsichtig gelb, verdickt, aber nicht so spröde wie bei Onychogryphose.

10. 10. Lungen = 3. 11. 1915, Albumin 1 $^1/_2$ $^0/_{00}$. Die Nägel stark gelbgefärbt, verdickt, stärker klauenartig, brauchten den ganzen Sommer nicht beschnitten zu werden; auf dem rechten Zeigefinger und Daumen kleine Unebenmässigkeiten, sonst ziemlich glatte Nägel. Ordination: Arsenik (0.5 ctgr. pro die?).

20. 12. Die Nägel sind teils gewachsen, teils haben sie proximal eine normale Farbe bekommen.

Am 28. 12. zeigten die Nägel bei einer von mir vorgenommenen Untersuchung folgendes Aussehen. Sämtliche Fingernägel

Fall XVI. Fig. 35.

bedeutend verdickt (2—3 mm. dick), mit vermehrter transversaler Beugung. Die Farbe ist elfenbeingelb, die Lunula zeichnet sich nicht ab (hat es, der Angabe nach, vorher an allen Nägeln getan). Proximal sticht die Farbe etwas mehr in Rosa, besonders an den beiden Ringfingern und kleinen Fingern. Hier scheint auch die

Nagelplatte an den stärker gelbfarbigen Partien etwas dünner zu sein. Die Nagelplatte ist flach und gleichmässig ohne Quer- oder Längsfurchen, der freie Rand ist scharf, und beim Schnitt zeigt sich der Nagel bedeutend hart. Beim ersten Anblick merkt man an den sehr wohlgepflegten Nägeln nichts anderes Abnormes als die gelbliche Missfärbung. Die Nägel wirken, als wären sie aus Elfenbein. Die Nagelfalze wie die Haut an den Fingerspitzen sind von gewöhnlichem Aussehen. Die Zehennägel sind, nach Angabe der Patientin, auf gleicher Weise verändert, wie die an den Fingern. Die Nagelveränderungen haben keine subjektiven Unbehaglichkeiten verursacht, sondern genieren die Patientin nur in kosmetischer Beziehung.

Die Thyreoidea ist palpierbar, von normaler Grösse und Konsistens. Keine Menstruationsstörungen. Behaarung normal.

Epikrise. Fall XIV, XV, XVI.

In diesen 3 Fällen sind die Nagelveränderungen gleichartig gewesen. Sie stimmen mit dem von Unna unter dem Namen *Skleronychia* beschriebenen Krankheitsbild gut überein. Er sagt, diese Veränderung sei keineswegs selten. Es scheint, als ob als Ursache hier konstitutionelle Störungen zu spüren wären. Betrachtet man die hier beschriebenen 3 Fälle, so betrifft der erste einen Patienten mit myxödemähnlichen Veränderungen; man könnte ihn als eine forme fruste des Myxödems mit an den Nägeln am stärksten hervortretenden Hautveränderungen betrachten. Leider hat der in der Provinz wohnhafte Patient sich einer fortgesetzten Beobachtung entzogen. In dem zweiten Falle (Fall XV) handelt es sich um einen Patienten mit Syphilis und Tuberkulose. Bei dem dritten Falle endlich (Fall XVI) haben sich die Veränderungen bei einem Patienten mit Syphilis und chronischer Bronchitis im Anschluss an eine krupöse Pneumonie mit folgender Nephritis entwickelt.

Fall XVII. Lues latens. + Onychia sicca luetica.

56-jährige Köchin. Poliklinikjournal 845, 1916 St. Göran. Fig. 36.

Syphilis recens 1908. Seitdem hat diese Patientin unter kräftiger intermittierender antiluetischer Behandlung (Arsacetin + Hg-injektionen + KJ) gestanden. Nachdem die Patientin durch ihre erste Behandlung im Krankenhause St. Göran nach einem Monat symptomenfrei geblieben war, haben sich keine Haut- oder Schleimhauterscheinungen

gezeigt und die Patientin ist poliklinisch behandelt worden. 6—7 Monate nach Abschluss der ersten Behandlung begannen die Nägel an sämtlichen Fingern und Zehen sich zu verändern. Die Nägel haben eine vermehrte Wölbung, sind dick, schmutzig graugelb, mit rauher, gefurchter Oberfläche. Margo liber ist ungleichmässig und spröde, weshalb die Nägel oft reissen und kurz werden. Die Nagelfalze sind leicht gerötet und angeschwollen.

Fall XVII. Fig. 36.

Die Patientin, die ausser einem varikösen Beingeschwür, gesund gewesen ist, steht fortgesetzt unter meiner Beobachtung. Die Nägel haben sich trotz kräftiger antiluetischer Behandlung in den letzten Jahren nicht verändert. Thyreoideabehandlung (0.10 × 3) wurde einige Monate, ohne sichtbaren Effekt, versucht. Wassermann ist, trotzdem die Patientin zusammen 14 Quecksilberinjektionsserien, Arsacetin und KJ erhalten hat, stark positiv geblieben. Der Fall ist auf dem 2. Nord. Dermatologenkongress in Stockholm 1913 demonstriert worden und findet sich in den Verhandlungen desselben, pag. 65.

Epikrise. Dieser Fall dürfte als ein typisches Beispiel einer syphilitischen Nagelveränderung und dann am nächsten als der unter dem Namen *Onychia sicca syphilitica* oder *Scabrities unguium syphilitica* gehende Typ betrachtet werden. Die antisyphilitische Behandlung hat keine Einwirkung auf die Nägel gehabt, ebenso wenig die Thyreoideabehandlung.

Fall XVIII. Lues latens + Onychia sicca luetica + Hysteria + Acrocyanosis.

Ottilia A., Dienstmädchen, geboren 1884. Privatpatientin. Fig. 37.

Die Patientin besuchte mich am 21. 1. 1915 zum ersten Mal. Sie litt da an Lues secundaria: papul. mucos. vulvae (Spirochaete



Fall XVIII. Fig. 37.

pallida + + +). Seitdem hat sie unter regelmässiger antisyphilitischer Behandlung mit Quecksilber, Jodkalium und Neosalvarsan gestanden. Die Patientin ist während ihrer Krankheit schwermütig und grüblerisch gewesen und hat Pläne von Suicidium ausgesprochen. Im Oktober 1915 bekam die Patientin plötzlich einen Anfall von Bewusstlosigkeit. Nach dem Erwachen war sie wirr und klagte über Schwindel und Kopfschmerzen. Sie wurde da nach dem Krankenhause St. Göran gebracht, wo eine genaue Untersuchung vorgenommen wurde. Wassermann im Blut und in der Cerebrospinal-Flüssigkeit war negativ. Die Diagnose wurde auf Hysterie gestellt, und die Patientin hat dann ihre Arbeit ohne Auftreten ähnlicher Anfälle ausführen können.

Die Patientin gibt an, dass ihre Hände seit mehreren Jahren, mindestens 3—4, vor der Syphilisinfektion blaurot waren. Füsse und Hände wurden leicht kalt. Sie hat dagegen eine Quacksalberin in Schönheitspflege aufgesucht, ohne gebessert zu werden. Im Herbst 1915 begannen die Nägel missfarben und hässlich zu

werden, haben sich aber besonders in den letzten Monaten verschlechtert. Das Haar hat ebenfalls seit derselben Zeit angefangen, reichlicher auszufallen, als früher. Sie hat seit mehreren Jahren an Verstopfung gelitten und im allgemeinen nicht mehr als 2—3 Mal wöchentlich natürliche Abführung gehabt. Menses regelmässig, dauern 2—3 Tage mit spärlichen Blutungen.

Status den 23. 9. 1916. Zarte, aber normal entwickelte Frau. Herz und Lungen ohne Anmerkung. Harn frei von Albumin und reduzierenden Substanzen. Thyreoidea palpierbar, nicht vergrössert. Zähne kariiert, aber normal ausgebildet. Haar dunkelfarbig, dünn, keine Seborrhoë. Keine nachweisbaren Sensibilitätsstörungen. Die Haut im ganzen ohne Anmerkung.

Die Hände sind stark cyanotisch von beinahe weinroter Farbe. Hände und Füsse fühlen sich kalt und feucht an, sind aber nicht geschwollen oder ödematös. Die Nägel an sowohl Händen wie Füssen schmutzig gelbgrau, glanzlos, verdickt und etwas rauh. Sie sind sehr spröde und brechen leicht am freien Rande ab, weshalb sie den proximalen Teil des Nagelbettes nicht vollständig bedecken. An den Seitenrändern ist der Nagel hier und da unterminiert. Die Nagelwälle leicht angeschwollen.

Ordination: Tabl. thyreoid. (Merck) 0.10 × 3.

1. 10. 1916. Augenscheinlich verminderte Akrocyanosis. Die Patientin gibt an, dass sie täglich Abführung ohne Laxiermittel gehabt hat.

Ordination: Tabl. thyreoid. 0.10 × 6.

17. 10. Cyanose bedeutend vermindert, die Hände fühlen sich warm an. Puls 140—160. Temp. nicht gemessen.

Tabl. thyreoid. werden bis auf weiteres ausgesetzt.

30. 10. Tabl. thyreoid. 0.10 × 3.

20. 12. Hände warm, aber rot. Die Nägel im grossen ganzen unverändert (am linken Ringfinger ist jedoch nun die Lunula sichtbar). Das Haar fällt nicht so stark wie vorher aus und hat einen erhöhten Glanz bekommen. Menses dauern jetzt 4—5 Tage; Blutungen reichlicher als vorher.

Epikrise. Auch in diesem Falle scheint die Diagnose *Onychia sicca luetica* die annehmbarste zu sein, obschon die Ähnlichkeit mit einer Skleronychie eine grosse ist. Hier kommen, ausser Lues, die übrigen Symptome der Patientin hinzu. Besonders interessant erscheint mir aus später anzuführenden Gründen die Kombination von Nagelveränderungen und Akrocyanose. Die Zirkulationsstörungen in den Händen wurden schon bei dem ersten Besuch der Patientin von mir konstatiert, und ein Anlass zum Zweifel,

dass sie dort seit 3—4 Jahren gewesen sind, schient nicht vorzuliegen. Die Thyreoideamedikation zeigte einen günstigen Einfluss auf den Allgemeinzustand, das Gefühl der Kälte in den Händen verschwand und der Haarausfall verminderte sich. Die Nagelveränderungen haben sich nicht gebessert.

Fall XIX. Lues secundaria + Onychorrhexis.

Signe Wilhelmina A., 23-jährige Arbeiterfrau. Journal 755/1914. Klinik B. St. Göran, später Privatpatientin.

Lues 1912. Sie wurde in St. Göran mit sog. Abortivkur, 8 Salvarsan und 14 Merkurolinjektionen, im Verlaufe von 4 Monaten, behandelt. Seit dem 2. 3. 1913 keine Behandlung. Die Patientin, die bei der Aufnahme ausgebreitete Sekundärerscheinungen an Haut und Schleimhäuten hatte, hatte während eines Jahres nach abgeschlossener Behandlung kein Rezidiv gezeigt. Wassermann war während dieser Zeit zweimal mit negativem Resultat untersucht worden. Den 12. 3. 1914 befand sich W. R. stark positiv, und da die Patientin am 19. 3. untersucht wurde, wurden eine grossfleckige Roseola und verdächtige Papeln auf den Tonsillen festgestellt.

Die Patientin gibt an, dass die Nägel sich seit 2—3 Monaten verändert hätten. Sie sehen am 1. 4. 1914 folgendermassen aus: Sämtliche Finger- und Zehennägel atrophisch, bedeutend dünner und weicher als normal, ein Teil ist konkav eingesenkt (Koilonychia). Die Nagelplatte ist mit gleichlaufenden, longitudinalen Leisten und Rissen versehen. Der freie Rand ist ungleichmässig abgebrochen und ausserordentlich spröde, die Nägel sind infolge dessen geschlissen und klein. Die Nagelsubstanz ist nicht missfarbig, sondern die Nägel haben eine normale Rosafarbe, der Glanz ist möglicherweise etwas vermindert. Keine Veränderungen der Haut an Fingern oder Zehen. Harn ohne Albumin oder reduzierende Substanz. Herz und Lungen ohne Anmerkung.

Die Behandlung mit KJ und Hg wurde eingeleitet. Das luetische Exanthem und die Papeln auf den Tonsillen verschwanden bald. Die Nägel wurden allmählich mehr längsstreifig, grau und glanzlos. Nach einigen Monaten begannen die proximalen Teile der Nägel indessen ihr normales Aussehen anzunehmen, so dass die Patientin im Herbst 1914 wieder Nägel von gewöhnlicher Beschaffenheit zeigte.

Epikrise. Die Nagelveränderung gleicht nicht dem bei Onychia sicca luetica gewöhnlichen Bilde. Hier ist eine Verdünnung der Nagelplatte das vielleicht auffälligste

Symptom. Die Längsstreifigkeit ist stark ausgesprochen, aber Querfurchen und unregelmässige Gruben und Substanzverluste fehlen. Das Bild entspricht am besten der zuerst von Dubreuilh und Fréche unter dem Namen *Onychorrhexis* beschriebenen Nagelaffektion.

Fall XX. Fig. 38.

Fall XX. Lues cerebri + Onychorrhexis?

Diese Krankengeschichte sowie die Photographien sind mir von Herrn Doktor V. Wigert gütigst überlassen worden.

Märta S., Frau, geboren 3. 10. 1893. Fig. 38.

Vater und Mutter sind an Herzkrankheit gestorben. Geschwister: 1. Sohn, gesund; 2. Tochter, "etwas nervös"; 3. totgeboren; 4. Tochter, gesund; 5. Sohn, an Appendicitis gestorben; 6. im Alter von 10 Monaten an Scarlatina gestorben; 7. die Patientin selbst. Keine Fehlgeburten sind nach der Geburt der Patientin bekannt.

Das linke Auge der Patientin in der Jugend ausgestochen. Die Patientin, die immer geweckt und interessiert war, begann sich während ihrer ersten Schwangerschaft (letzte Menses im Juli 1914) stumpf und uninteressiert zu zeigen, bekam mehrere Anfälle mit schnell vorübergehender Lähmung des rechten Armes und Beines und mit Aphasie.

Am 14. 5. 1915 in der Allgemeinen Entbindungsanstalt in Stockholm entbunden, nachher akute Verwirrung. Am 18. 5. 1915 in das Stockholms Hospital aufgenommen.

Status den 18. 5. 1915. Körperlänge 151 cm. Körper normal entwickelt, proportioniert, aber sehr zart. Ein typischer Hut-

chinsonscher Zahn (Incisiv) auf der rechten Seite des Oberkiefers, die linke stark kariiert. Die "Emaillierung" der übrigen Zähne defekt.

Knochenbau ohne Anm. Keine Cornealflecke. Gehör normal.

Die Pupille reagiert nicht gegen Licht.

Leichte Paresis und grobe Ataxie im rechten Arm. Verstärkte Sehnenreflexe, ausgeprägte Artikulationsstörungen. Schwierigkeit beim Schreiben (Aphasie und Agraphie). Desorientiert usw.

Wassermann positiv im Blut und in der Cerebrospinalflüssigkeit.

Nonne ++. Lymphozyten 44.

Verlauf. Unter intensiver Hg-behandlung trat eine Besserung ein und sie wurde mit einer leichten Paresis im rechten Arm entlassen.

Sie hat dann auf Grund subjektiver Unbehaglichkeiten im August und November 1915 und im Mai 1916 Hg-behandlung erhalten.

Im Maj 1916 zeigten sich Veränderungen sämtlicher Nägel. Sie waren bedeutend atrophisch, dünn, längsstreifig und mit ungleichmässigem, sprödem und abgebrochenem Margo liber.

Sie fand sich im Oktober 1916 wieder zur Behandlung ein. Wassermann +++. Die Nägel waren da, ausser an beiden Daumen, wo die Veränderungen beinahe wie vorher geblieben waren (siehe die Photographie), wieder normal.

Epikrise. Die Krankengeschichte scheint eine 23-jährige Frau mit, den Zahnveränderungen nach zu urteilen, früh erworbener Syphilis, eventuell kongenitaler, zu betreffen. Im Zusammenhang mit ihrer ersten Gravidität traten cerebrale Symptome und Lähmungen ein, die im Mai 1915 die Untersuchung des Blutes und der Cerebrospinalflüssigkeit nach Wassermann veranlassten. Die Reaktionen waren positiv und die Patientin musste sich deshalb einer Hg-behandlung unterziehen. Ungefähr ein Jahr darauf bot sie Nagelveränderungen dar. Das klinische Bild, unter denen diese sich geäussert haben, kann ich nicht ganz sicher bestimmen, aber der Beschreibung und den Photographien nach zu urteilen scheint es wahrscheinlich eine *Onychorrhexis* gewesen zu sein. Dass die Nagelveränderungen mit den übrigen Symptomen der Patientin im Zusammenhang gestanden haben, ist wohl äusserst wahrscheinlich. Um eine Form von sekundärer Syphilis kann es sich nicht gut handeln, da die Infektion, wie vorher

erwähnt ist, wahrscheinlich sehr weit zurück liegt. Die Nagelsymptome gingen unter antisyphilitischer Behandlung relativ schnell wieder zurück.

Fall XXI. Onychogryphosis + Bronchitis chronica.

Dieser Fall ist mir von Herrn Professor G. Bergmark in Uppsala gütigst mitgeteilt worden, und ich erlaube mir

Fall XXI. Fig. 39.

ihm hier meinen verbindlichsten Dank für die mir zur Verfügung gestellten Auszüge aus dem Journal und Photographien auszusprechen.

Gerda H., 17 Jahre. Fig. 39 und 40.

In hereditärer Beziehung nichts von Interesse. Zu 8 Jahren Diphtheritis. Seitdem hat sie leicht Atemnot bekommen und ist schwach gewesen. 1913 wurde sie im Krankenhaus in Uppsala unter der Diagnose *Bronchopneumonia acuta* behandelt. Seit dieser Zeit hat sie gehüstelt und ist schwach.

Ihre Nagelveränderungen begannen kurz nach der Rückkehr von dem Epidemiekrankenhause sich zu manifestieren. Die Nägel wurden die ganze Zeit über dicker, bis vor 2 Jahren, wo sie unverändert wie jetzt (Februar 1916) gestanden haben. Schmerz oder Schmerzhaftigkeit in den Fingern ist nicht vorgekommen.

Sie wurde vom 20. 2. bis 14. 3. 1916 im Akademischen Krankenhause zu Uppsala unter der Diagnose: *Bronchitis chronica* +

Onychogryphosis behandelt. Ausser von den Lungen bot die Patientin keine Veränderungen in inneren Organen dar. Pirquet negativ, Wassermann negativ.

Die Nägel wiesen sowohl von Seite zu Seite, wie proximal distal eine starke Bauchigkeit auf. Der Nagelfalz etwas aufgetrieben und ging nicht auf normale Weise auf den Nagel hinaus. Die Nägel waren bedeutend verdickt, ungleichmässig, mit ausgerandeten Kanten.

Fall XXI. Fig. 40.

Epikrise. Die Diagnose Onychogryphosis ist von Professor Bergmark gestellt worden. Interessant ist in diesem Falle, dass die Nagelveränderungen im Alter von 8 Jahren nach einer Diphtherie aufgetreten sind. Gleichzeitig begannen die Symptome der Atemlosigkeit, wahrscheinlich die ersten Zeichen der chronischen Bronchitis, die sich dann entwickelte.

Fall XXII. Onychogryphosis + Onychomadesis.

Diesen äusserst eigentümlichen Fall habe ich teils im Nord. med. Archiv und teils in der Dermatolog. Zeitschrift näher beschrieben und will daher die Krankengeschichte nur in ganz kurzen Zügen rekapitulieren.

Nils Rudolf L., 18 Jahre, Mechaniker. Privatpatient. Fig. 41, 42, 43 und 44.

In hereditärer Beziehung nichts von Interesse. Im Verlaufe von 8—9 Monaten entwickelte sich bei dem im übrigen vollkommen

Fall XXII. Fig. 41.

Fall XXII. Fig. 42.

Fall XXII. Fig. 43.

Fall XXII. Fig. 44.

gesunden Manne ohne denkbare Ursache eine ausgesprochene klauenähnliche Missbildung sämtlicher Finger- und Zehennägel. Zuweilen fällt ein Nagel fort, allmählich wächst aber wieder ein neuer von ähnlichem Aussehen. Der Patient, der als Mechaniker feinere Präzisionsarbeit ausführen muss, gibt an, dass dieses in der letzten Zeit schwer geworden sei, da die Finger etwas unförmlich geworden sind. Im übrigen hat er keine Unbehaglichkeiten von seiner Krankheit. Ich hatte Gelegenheit, die Krankheit des Patienten seit 1912 zu verfolgen, und scheint das Leiden jetzt stationär zu sein. Zeitweise Behandlung mit Arsenik, Jodkalium und Thyreoidea ist versucht worden, aber ohne Resultat.

* * *

Betrachtet man diese 10 Krankengeschichten näher, so bieten sie eine ganze Reihe von Ähnlichkeiten dar. Die Veränderungen der Nagelplatte sind das hervorstechendste Symptom von der Haut. Hierzu kommt, dass die Erscheinungen in jedem Falle gleichzeitig angefangen und sich gleichförmig an sämtlichen Zehen- und Fingernägeln entwickelt haben. Dies lässt sich, scheint mir, am besten dadurch erklären, dass ein Organ oder Organsystem, das auf Nagelmatrix und Nagelbett Einfluss hat und deren Tätigkeit regelt, beschädigt worden ist, oder auch dass diese letzteren durch im Organismus zirkulierende Stoffe beschädigt worden sind.

Diese Möglichkeiten liegen vor, wenn man sich denkt, dass die Nagelerscheinungen auf innersekretorischen Störungen beruhen. Der Gedanke hieran liegt übrigens sehr nahe, denn beim Studium der endokrinen Störungen sieht man oft Nagelveränderungen unter den Symptomen angegeben. Ausser dem schon im Obigen hierüber Geäusserten, kann dies durch eine weitere Anzahl Beispiele erläutert werden.

Hoffmann hat Onychatrophien bei Thyreoidosen beobachtet. Gedenkenswert ist eine schon 1895 veröffentlichte Mitteilung Nicolles und Halliprés. Diese haben eine Familie von 54 Mitgliedern in 6 Generationen beschrieben, von denen nicht weniger als 36 Personen in Missfärbung, unregelmässiger Faltigkeit und Streifigkeit, Verdickung, Sprödigkeit usw. bestehende Nagelveränderungen dargeboten haben. Eine vollkommen typische Onychogryphose ist es

vielleicht nicht in allen Fällen gewesen. Einige Individuen waren psychisch minderwertig, einige hatten eine schlecht entwickelte Haarbekleidung. Die Nagelveränderungen blieben in mehr Generationen bestehen, als die Hypotrichose, zeigten aber auch die Neigung, in den späteren Generationen zu verschwinden. Der Ansicht der Verfasser nach waren die, übrigens in mehreren Fällen konstatierten Thyreoideaveränderungen die wahrscheinlichste Ursache der Nagelmissbildung. Léjard hat in den Pyrenäen Familien von Kretins mit missgebildeten Zähnen, abnormer Haarentwickelung und Onychogryphose gesehen.

Das familiäre Auftreten eigentümlicher Nagelveränderungen, wie Annychia, Onychorrhexis, Koilonychia, Hyperkeratosis subungualis, Pachyonychia usw. ist beobachtet worden (vergl. Heller). Als Beispiel hierfür, ausser den vorher angeführten, sei eine Angabe von Wilson erwähnt. Dieser fand in einer Familie von 33 Mitgliedern in 3 Generationen nicht weniger als 32 Individuen mit Hyperkeratosis subungualis. White hat über eine Beobachtung angeborener Dystrophie der Nägel und Haar bei 7 Mitgliedern einer Familie in 4 Generationen berichtet. Gutmann hat eine familiäre Leukonychia in 2 Generationen beschrieben. Rasch hat 4 Geschwister mit Onychogryphosis und multiplen Hyperkeratosen an Handflächen und Fusfsohlen beobachtet. Eisenstaedt hat drei Fälle mit familiärer Dystrophie der Haare und Nägel geschildert.

Auffallend ist, wie man bei den sog. idiopathischen Nagelveränderungen nicht selten bei den Patienten Störungen in der Haarentwickelung oder andere Symptome, die mutmasslich einen Zusammenhang mit der inneren Sekretion haben, findet.

Das gleichzeitige Auftreten von Hypotrichosen und Nagelaffektionen ist ja schon früher betont worden und fand sich in den eben nach Nicolle und Hallipré, Léjard, White und Eisenstaedt referierten familiären Krankengeschichten. Alopecia areata decalvans und Nagelveränderungen sind mehrfach, z. B. von Darier und Le Sourd, Heuss, Leven, Sabouraud, Audry, Jersild u. a. beobachtet und beschrieben worden.

In meinem Fall X traten gleichzeitig mit der beginnenden Alopecia Nagelveränderungen auf, die später spontan zurückgingen, im Falle VIII ist vermerkt, dass die Nägel "kurz und breit, trocken und aufgerissen" sind, im Fall XII endlich bleibt neben der Totalalopecie mehrere Jahre lang eine eigentümliche Nagelveränderung zurück. Im Fall V beobachtete man, ausser Hypotrichose, liniären Naevi, Hyperkeratose etc., auch Nagelveränderungen.

Ginglinger hat einen Fall von Ichthyosis mit Alopecie und Gryphosis sämtlicher Nägel geschildert.

Mit Ichthyosis kombinierte Onychogryphosis findet sich von mehreren Seiten, z. B. von Sympson, Fohn und Ohmann-Dumenil, beschrieben.

Dies ist nur eine kurze Auslese von Fällen mit gleichzeitig auftretenden Störungen im Haar und in der Nagelentwickelung. Ganz sicher lassen sich in der Literatur noch mehr ähnliche Beobachtungen auffinden.

Auch in den hier von mir beschriebenen Fällen mit Nagelveränderungen finden sich in gewissen Krankengeschichten manche bemerkenswerte Umstände, die, im Gedanken an die Möglichkeit eines endokrinen Ursprunges verschiedener Nagelkrankheiten, besonders hervorgehoben werden müssen.

Pachyonychia congenita ist ein ausserordentlich seltenes Leiden, das nur dreimal beschrieben worden ist. Der erste Bericht war von Jadassohn und Lewandowsky im Jahre 1906. Er betraf zwei Geschwister, ein 16-jähriges Mädchen mit Tuberculosis fungosa, verrucosa et lymphangiectatica cruris dx., und einen 15-jährigen Knaben. Ausser Nagelveränderungen fand sich hier ein einer Keratosis follicularis disseminata und einer Leukokeratosis linguae sowie einer Granulosis rubra nasi ähnlicher Zustand und Hyperidrosis mit Schwarten und Blasen an den Fusfsohlen. Lewandowsky erklärt, dass Müller schon 1904 einen Patienten vorgeführt hat der ausser ähnlicher Nägeln eine Hypotrichosis aufwies. Auch Giovannini hat einen Patienten mit etwas ähnlichen Nägeln beschrieben. Hier

fanden sich ausserdem Ichthyosis und Keratosen an den Ausführungsgängen der Schweissdrüsen.

1908 demonstrierte Bettmann auf dem Kongress in Bern einen 8-jährigen Knaben mit vollständig mit Jadassohn und Lewandowsky's Pachyonychie übereinstimmenden Nagelveränderungen.

Bettmann sagt über den Fall: "Ausser einer identischen Veränderung sämtlicher Nägel findet sich: Neigung zur Blasenbildung an verschiedenen Körperstellen, *die eine Beziehung des Krankheitsbildes zur Epidermolysis bullosa nahezulegen scheint;* ferner Leukokeratose der Zunge, disseminierte follikuläre Keratosen von wechselnder Intensität, Hyperidrosis und Granulosis rubra nasi." Der Patient litt an einer tuberkulösen Spitzenaffektion. Er hatte 4 gesunde Geschwister, und Hautanomalien scheinen in seiner Familie nicht vorgekommen zu sein.

Die dritte Beobachtung ist der von mir beschriebene Fall. Auch hier kommen eigentümliche Keratosenbildungen mit Hyperidrosis und Blasenbildung an den Fusfsohlen vor, ein Verhältnis, das somit in sämtlichen beschriebenen Fällen konstatiert worden ist.

Der Name Pachyonychia (Jadassohn u. Lewandowsky) gibt nur einen beschreibenden Namen für die Nagelveränderungen, die doch in keinem der beobachteten Fälle die einzige wesentliche Erscheinung gewesen sind. Das Leiden scheint mir am richtigsten zu den kongenitalen Verhornungsanomalien zu rechnen zu sein. Die Ätiologie dieser und die Rolle, die endokrine Störungen hier spielen können, sind im Vorhergehenden besprochen worden.

Zu der von den Fällen III, IV und V gebildeten Serie könnte man möglicherweise den Fall XIII hinzufügen. Hier sind die Verhornungsanomalien jedoch gelinder und nur auf die Nägel und die Fusfsohlen lokalisiert. Leider ist die Untersuchung dieses Falles eine sehr mangelhafte gewesen. Trotz mehrerer Versuche hatte ich nur ein Mal Gelegenheit, den Patienten zu untersuchen, und da war dieses Krankheitsbild mir vollständig unbekannt, weshalb eine Reihe von Beobachtungen, die von Interesse und leicht zu machen gewesen wären, verabsäumt worden sind.

Nebenher kann ich erwähnen, dass mein Patient in einer Gegend geboren und erzogen ist, wo Struma laut Söderbaum allgemein ist.

Skleronychia ist eine Diagnose, die man nicht so oft sieht, obschon Unna dieses Leiden als keineswegs ungewöhnlich bezeichnet hat. Vielleicht ist es nur der Name, der sich nicht allgemein eingebürgert hat.

Wie eben erwähnt ist, scheint die Skleronychia bei einer ganzen Reihe von konstitutionellen Störungen vorzukommen. Schon 1860 hat Beau Querfurchen an der Nägeln im Zusammenhang mit gewissen Krankheiten beschrieben. Vogel hält die Nagelveränderungen bei gastrischen Fiebern und anderen ähnlichen Zuständen für gewöhnlich. Beim Typhus exanthematicus sei es beinahe pathognomonisch. Feer hat ähnliche Nagelatrophien nach Scharlach und Masern beschrieben. Auch bei Geisteskrankheiten sind solche Veränderungen beobachtet worden (Heller). Eger hat ebenfalls die Frage der Nagelstörungen nach akuten Krankheiten berührt. Nach ihm scheinen die sich oft als eine kräftige Querfurche, Beaus Linie, zeigenden Symptome zuweilen den Charakter einer Skleronychie distal von der Querfurche anzunehmen. Je nachdem der Nagel wächst, verschiebt sich die Furche distal, proximal von desselben wächst der normale Nagel, distal vermindert sich allmählich, durch Abnutzung des Margo liber, das angegriffene Feld.

Unna sagt über die Skleronychie: "Es muss hier eine noch unbekannte, spezifische Veränderung der Nagelzellen und eine besondere Nagelmatrixerkrankung vorliegen. Das Nagelbett ist vollkommen gesund und am Prozesse unbeteiligt. Möglicherweise ist die Skleronychie nur eine Teilerscheinung einer allgemeinen Verhornungsanomalie des Körpers, welche nur an den Nägeln zu den beschriebenen, grob sichtbaren Symptomen gesteigert ist und deshalb nur hier zur Wahrnehmung gelangt."

Über die Art der Entstehung dieser Verhornungsanomalie hat er sich jedoch nicht geäussert. Möglicherweise wäre die Ursache in Gefässveränderungen zu suchen, die sich einzig mit Hautsymptomen in peripheren Teilen zu er-

kennen geben. Ich meine, man kann auch als eine zweite Hypothese aufzustellen wagen, dass die Nagelstörungen auf dem Wege über die endokrinen Organe entstehen. Die endokrinen Organe werden durch die eben genannten Krankheiten sehr leicht beeinflusst, Verhornungsanomalien sind eine gewöhnliche Erscheinung bei Störungen in der inneren Sekretion. In gewissen Fällen scheint die Sklero-nychie augenscheinlicher mit der gestörten Endokrinie im Zusammenhang zu stehen. Gastou und Vieira haben einen 25-jährigen Mann mit kongenitaler Polyurie beschrieben, wo sich seit 3 Jahren eine Eburnation an sämtlichen Zehen- und Fingernägeln entwickelt hat. Die Verfasser meinten, dass die Nagelveränderungen und die Polyurie hier auf derselben Ursache beruhten und dass diese wahrscheinlich nervöser Natur gewesen sei. Vorher ist darauf hingewiesen worden, dass Diabetes insipidus in der letzten Zeit in mehreren Fällen sich als hypophysären Ursprunges erwiesen hat. In meinem Fall XIV fanden sich myxödematöse Veränderungen, die dem ganzen Krankheitzustand ihr Gepräge aufdrückten.

In der Dermatol. Zeitschrift habe ich diese Krankheit schon erörert und dort darauf aufmerksam gemacht, dass die kongenitale Pachyonychie vielleicht nur als eine angeborene Form der Skleronychie zu betrachten ist.

Onychia sicca syphilitica. Diese Form der Nagelsyphilis ist, wie es scheint, sehr selten. Heller gibt an, dass er unter einem Material von 8—900 Syphilispatienten dieses Symptom nur drei Mal angetroffen habe. Oft können zwischen der Syphilisinfektion und dem Auftreten der Nagelkrankheit mehrere, ja bis zu 10—15, Jahre vergehen. Nach Fournier und Jullien tritt die Affektion vorzugsweise bei Frauen auf. In der Regel werden sämtliche Zehen- und Fingernägel angegriffen, es kommen aber Ausnahmen vor, wo nur einige Nägel angegriffen werden. Zuweilen kann bei hereditärer Syphilis Scabrities ungium vorkommen. Bäumler hat einen Fall mit syphilitischer Onychie erwähnt, wo gleichzeitig eine Alopecie der Kopfhaare, des Bartes, der Augenbrauen und der Wimper auftrat. Nach einer Angabe

von Zeisel kommt Onychia sicca hauptsächlich bei Patienten vor, die entwickelte Symptome von Psoriasis palmaris et plantaris dargeboten haben. Dies spricht für die Richtigkeit der Auffassung Hellers über die Entstehung der Nagelaffektion. Er ist nämlich der Ansicht, dass das Leiden darauf beruht, dass in der Nagelmatrix und im Nagelbett Prozesse sich abspielen, die mit der Bildung von syphilitischen Papeln der Hohlhand Ähnlichkeit haben. Histologische Untersuchungen, die diese Annahme unterstützen, finden sich indessen nicht, und es dürfte auch infolge der Schwierigkeit, bei einer Obduktion einen so seltenen Krankheitsfall gerade im Anfangsstadium anzutreffen, auf einem eigentümlichen Zufall beruhen, wenn eine nähere pathologisch-anatomische Klarlegung der Krankheit jemals erfolgen kann. Eine Probeexzision der distalen Fingerphalanx mit dem Nagelorgan ist natürlich ein Eingriff, der sich nicht gut denken lässt.

Die Auffassung Hellers von der Entstehung der Nagelkrankheit lässt sich aber, scheint es mir, schwer ohne weiteres gutheissen. Zuerst widerstrebt einem der Gedanke, dass die Nagelmatrix und das Nagelbett an allen Zehen und Fingern gleichzeitig der Sitz syphilitischer Papeln sein sollen. Die typische syphilitische Papel am Nagelbett tritt im allgemeinen isoliert auf und hinterlässt andere Symptome. Gegen die Auffassung, dass die Onychia sicca luetica auf syphilitischen Papeln beruht, spricht auch die lange Zeit, die, wie oft angegeben wird, zwischen dem Auftreten der Syphilisinfektion und der Nagelveränderungen liegt. Bronson hat in einem Falle ein Intervall von 16 Jahren gesehen. Sekundäre Syphiliserscheinungen bei einer so alten Syphilis dürften als eine sehr grosse Seltenheit zu betrachten sein. In einem von Haslund beobachteten Fall traten sogar 33 Jahre nach der Infektion denen bei Onychia sicca syphilitica ähnliche Nagelveränderungen ein. Schlasberg hat über das Vorkommen der späten sekundären Symptome näher berichtet und zeigt, wie man nach der Entdeckung der Spirochaete pallida nur in äusserst wenigen Fällen sekundäre Syphilis mit Spirochaeten 5 Jahre nach der Infektion hat konstatieren können. Er schildert einen eigenen

Fall, wo dies nach 10 Jahren möglich war, und referiert folgende auf Spirochaetae untersuchte Fälle: Sobernheim und Tomaszewsky zwei Fälle mit einem Zwischenraum von 5 und 7 Jahren, Blaschko einen Fall mit 6 Jahren und Ludvig Nielsen einen mit 9 Jahren.

Sind Verhältnisse vorhanden, die für einem endokrinen Ursprung dieser Nagelveränderung sprechen können? Hier seien einige Umstände erwähnt, die in einer gewissen Beziehung darauf hindeuten.

In einer Reihe von Fällen scheinen syphilitische Onychia familiär gewesen zu sein (Batut, Hutchinson). In Bäumlers vorher erwähntem Falle trat gleichzeitig mit den Nagelveränderungen eine ausgebreitete Alopecie auf.

Der Fall XVII betraf eine Frau, die sich in einem so späten Alter wie 58 Jahre ihre Syphilis erwarb. Endokrine Störungen sind jedoch nicht festzustellen gewesen. Im Fall XVIII wiederum handelt es sich um eine Hysterika mit kräftig ausgesprochener Akrocyanose die unter der Thyreoideabehandlung teilweise zurückgegangen ist. Unter dem Titel "Troubles trophiques des ongles cours de l'hystérie et de la maladie de Raynaud" hat Delamare skleronychieartige Veränderungen bei zwei Patienten mit Hysterie beschrieben, einen mit Raynauds Krankheit und einen in einem vorgeschrittenen Senium. Diese Zustände scheinen somit für Nagelveränderungen prädisponieren zu können.

Ob die Akrocyanose im Fall XVIII zur Entstehung der Nagelkrankheit beigetragen hat, ist eine Frage, deren Beantwortung vom grössten Interesse sein würde. Josefson hat gezeigt, wie Fälle mit Akrocyanose unter Schilddrüsentherapie zur Heilung geführt haben, und hat die Symptome mit einem Hypothyreoidismus in Zusammenhang gesetzt. Ich habe deshalb hier zur Thyroideabehandlung gegriffen und, was die Zirkulationsstörungen betrifft, schon einen Effekt derselben gesehen. Trifft eine Verbesserung der Nagelerscheinungen ein, so ist es recht schwer zu entscheiden, ob diese auf der antiluetischen Behandlung oder der Thyroideamedikation beruht, oder ob sie unabhängig von aller Behandlung ist. Die Onychia sicca ist nämlich für alle Behandlung refraktär, zuweilen scheint sie wieder

bei einer antisyphilitischen Kur oder möglicherweise ohne alle Behandlung zurückgehen zu können. Seitdem die Nagelerscheinungen begannen, hat dieser Patient (Fall XVIII) 2 Neosalvarinjektionen, 3 Merkuriolserien zu 7 Injektionen 0.07 gm Hg und per os etwa 60 gm KJ erhalten, die Nagelerscheinungen sind aber nur avanziert.

Die Akrocyanose scheint mir auch hier Anlass zu einer Reflexion über Hellers Ansicht über die Entstehung der Nagelkrankheit zu geben. Almkvist hat kürzlich gezeigt, wie eine passive Hyperämie einen Körperteil mehr oder weniger unempfänglich für das Syphilisgift macht. Man kann sich somit bei diesem Patienten nicht gut eine Disposition für sekundär-syphilitische Prozesse in den Fingerspitzen denken, und dann ist Almkvists eben angeführte Ansicht in diesem Falle auch eine Stütze für den von mir ausgesprochenen Zweifel an der Richtigkeit der Annehme Hellers, dass die Onychia sicca luetica auf luetischen Papeln in der Matrix oder im Nagelbette beruhe.

Cedercreutz hat als eine Hypothese aufgeworfen, dass die ganze Hutchinsonsche Triade bei Kongenitalsyphilis auf durch Syphilis verursachten innersekretorischen Veränderungen beruhe. Josefson hält dies ebenfalls nicht für unmöglich und hat, was die Zahnveränderungen anbelangt, in einer Beobachtung eines Falles mit Hutchinsons Zähnen bei einem Patienten ohne Syphilis, aber mit Hypothyreoidismus, eine Stütze hierfür gefunden.

Almkvist hat vor kurzem einen 17-jährigen Patienten mit typischen Hutchinsons Zähnen und Sekundärsyphilis vorgeführt, was beweist, dass die Zahnveränderungen hier wohl nicht auf Lues hereditaria beruhen konnten. Auch in diesem Falle fanden sich eine Reihe von Erscheinungen, die von Almkvist als auf gestörter Endokrinie beruhend gedeutet worden sind.

Nun muss man jedoch betreffend die Diagnose Hutchinsons Zähne sehr kritisch sein und darf als solche nur Veränderungen gutheissen, die von Hutchinson als charakteristisch beschrieben worden sind, da es ähnliche Zahnanomalien geben kann, die z. B. durch Rachitis hervorgerufen sind. Welander hat dies näher erörtet und auch

als seine Meinung ausgesprochen, dass die typischen heriditärsyphilitischen Zähne nicht auf lokalen syphilitischen Prozessen im eigentlichen Sinne, sondern mutmasslich auf einer Nutritionsstörung beruhen. Diese Arbeit wurde lange vor der Entdeckung der Spirochaete pallida, nämlich schon 1895, veröffentlicht.

Hier seien einige spätere Äusserungen Zinssers angeführt. Dieser sagt: "Nun sind höchstwahrscheinlich die Schädigungen der Zähne bei kongenitaler Syphilis nicht spezifischer Natur, sondern nur eine Folge der schweren Allgemeinerkrankung der Fötus", sowie weiter: "Daran ändert auch der einmal gelegentlich gelungene Nachweis einer Spirochaete im Zahnkeime eines kongenital syphilitischer Fötus nichts, so interressant es sein mag."

Auch bei den beiden übrigen zu Hutchinsons Triade gehörenden Symptomen, parenchymatöse Keratitis und Taubheit, scheint man die Erklärung nicht in lokalen, spezifisch luetischen Prozessen suchen zu können.

Beruht die Hutchinsonsche Triade auf innersekretorischen Veränderungen, so erscheint mir die Aufstellung einer Vermutung, dass die Onychia sicca luetica auch der Ausdruck einer durch die Syphilis entstandenen endokrinen Schädigung sein kann, nicht mehr allzu kühn. Hier glaube ich auf einen bemerkenswerten Umstand aufmerksam machen zu müssen. Im Vorhergehenden ist als eine Möglichkeit hingestellt worden, dass die Alopecia areata et decalvans in gewissen Fällen der Ausdruck einer durch Syphilis hervorgerufenen endokrinen Störung sein könnte. Typhus, Scarlatina und Diphtherie können zuweilen sowohl Alopecia wie Nagelveränderungen hervorrufen (s. die Fälle VIII, XI, XXI). Hier kommen diese Symptome im nahen Anschluss an die akute Fieberkrankheit vor. Bei der Syphilis wiederum kommen die peladoide Alopecie, das Hutchinsonsche Triadsymptom und die Nagelveränderungen im allgemeinen mehrere Jahre nach der Ansteckung und nicht selten unabhängig von anderen Symptomen. Ob dieser Unterschied auf dem verschiedenen Charakter der ebengenannten Krankheiten beruht oder darauf, dass ihre

Wirkung auf die Haut auf verschiedene Weise verursacht wird, darüber wage ich mich nicht zu äussern.

Onychorrhexis. Hier finden sich auch manche ähnliche Umstände, die bei den übrigen Nagelaffektionen als für den Gedanken an einen endokrinen Ursprung beachtenswert hervorgehoben worden sind.

Dubreuilh und Frèche halten das Leiden für einen Ausdruck einer trophischen Störung bei Krankheiten, die das Nervensystem angreifen. Fälle sind bei "troubles congénitaux dans le développement des cheveux" (Dubreuilh et Frèche), Alopecia areata maligna, Lepra anästetica, psychisch minderwertigen Individuen usw. beobachtet worden. Nobl hat 4 Fälle in 2 Generationen gesehen (vergl. Heller.)

In dem von mir beschriebenen Falle XIX kann man sowohl an Syphilis wie an eine Arsenikintoxikation als Ursache denken. Man weiss, wie bei chronischer Arsenikintoxikation sowohl Haare wie Nägel abfallen können. Sowohl Syphilis wie Arsenik können das Nervensystem angreifen. Das Auftreten der Symptome gleichzeitig mit oder kurz vor einer Aktivierung der Sekundärsyphilis und der Rückgang der Symptome nach antiluetischer Behandlung sprechen jedoch dafür, dass die Symptome hier mit Syphilis in Verbindung gebracht werden müssen.

Bei der Vorstellung dieses Patienten in der Dermatologischen Gesellschaft in Stockholm erwähnte Krikortz, dass er ähnliche Nagelveränderungen bei einem Patienten 4 Jahre nach der Syphilisinfektion habe auftreten sehen. Die Symptome wichen bei KJ-behandlung. Müllern-Aspegren hat ebenfalls ähnliche Nägel bei Syphilitikern gesehen.

Im Falle XX handelt es sich um einen Patienten mit Hirnsyphilis. Die Nagelsymptome wichen bei Quecksilberbehandlung.

Onychogryphosis. Die Ursache einer sog. idiopatischen Onychogryphose wechselt ganz sicher in den verschiedenen Fällen. Ich will hier nicht näher hierauf eingehen, sondern verweise auf meinen Aufsatz über diesen Gegenstand in dem

Nord. med. Arkiv. In Kürze seien jedoch einige Ursachsmomente hervorgehoben. Virchow betrachtete den Druck enger Schuhe als eine der wichtigsten Ursachen. Dieser Theorie hat sich später Unna angeschlossen. Wölfler, der einen eigentümlichen Fall von Sklerodermie und Onychogryphosis nach einer komplizierten Unterarmfraktur bei einem 61-jährigen Mann beschrieben hat, meint, dass man, solange keine einheitliche Ätiologie für die Onychogryphysis bekannt ist, bei diesen Fällen an alle bekannten Ursachen denken muss. Hier finden sich, ausser Sklerodermie und Druck durch die Fussbekleidung, "jene Fälle, welche als Begleit- oder Teilerscheinungen derjenigen Hautkrankheiten auftreten, die mit einer bedeutenden Vermehrung der epidermoidalen Elemente gehen, wie Elephantiasis arabum, Lichen exsudativum ruber, dann vor allem die mit der Onychogryphosis am meisten verwandten Ichthyosis, Syphilis und die nach fieberhaften Krankheiten, so nach Typhus und Scharlach auftretenden Hauterkrankungen."

Heller hat die Annahme Virchows und Unnas, dass ein chronischer Druck der Schuhe eine der gewöhnlichsten Ursachen der Onychogryphosis sei, sehr eifrig bestritten. Er sagt: "Ich sehe in der Onychogryphosis eine trophische Störung, die durch direkte oder indirekte Reizung des Nagelorgans veranlasst wird. Diese Reizung kann von dem zentralen oder peripherischen Nervensystem ausgehen, sie kann durch entzündliche Krankheiten des Nagelorgans, Lepra, Syphilis, Pocken, Trichophytie bedingt sein, durch Traumen des Nagelbettes und der Nagelwurzel, durch veränderte Stellung der Nagelphalanx ausgelöst und unterhalten werden." Ausser einer chronischen Reizung u. a. kommen somit, seiner Auffassung nach, trophoneurotische Einflüsse hinzu.

Schleicher hat kürzlich einen sehr interessanten Beitrag zur Frage der Ätiologie der Onychogryphosis geliefert. Er meint, wie Unna, dass die Grundursache des Leidens hauptsächlich eine Stasis im Nagelbette ist. Diese Stasis entsteht jedoch nur in einer geringen Anzahl von Fällen durch den Druck der Schuhe, sondern viel gewöhnlicher durch auf andere Weise entstandene Zirkulationsstörungen. Nach Schleicher wird die Ätiologie einheitlicher. Er be-

tont, dass sowohl nach chronischen wie nach exanthemischen Krankheiten nicht selten Zirkulationsstörungen auftreten, dass die angeborene Onychogryphosis auf einer intrauteriner venöser Hyperämie beruhe usw.

Hellers Auffassung, dass die Krankheit der Ausdruck einer trophischen Störung ist, spricht zu Gunsten der Möglichkeit eines endokrinen Ursprunges. Die Krankheit ist im übrigen eine gewöhnliche Altersveränderung und tritt nicht selten gleichzeitig mit anderen senilen Hautveränderungen ein; und wie diese ihrerseits mit regressiven Veränderungen in den verschiedenen endokrinen Drüsen in Zusammenhang gestellt worden sind, ist vorher bei der Besprechung der senilen Hautatrophie hervorgehoben worden. Schleichers Annahme, dass die Ursache der Onychogryphosis in den meisten Fällen in Zirkulationsstörungen zu suchen sei, widerstreitet nicht der Annahme eines endokrinen Ursprunges, sondern eher ist das Gegenteil der Fall, wenn man den grossen Einfluss, den die innere Sekretion auf das Gefäsfsystem und dessen Innervation hat, bedenkt. Man kann auch die Entstehung der kongenitalen Onychogryphosis leichter verstehen, wenn man sich diese als eine endokrine Erscheinung denkt. Dass die Onychogryphosis bei dem familiären Auftreten derselben ein endokrines Symptom gewesen ist, wie Hallipré und Nicolle sowie Léjard es geschildert haben, ist wohl stark wahrscheinlich.

In meinem Falle XXI sind keine endokrinen Symptome verzeichnet worden. Die Nagelveränderungen sind nach einer Diphtherie aufgetreten und wahrscheinlich wohl durch sie verursacht worden. Wie man sich den näheren Zusammenhang hierbei denken soll, ist nicht leicht zu ermitteln. Zu betonen ist jedoch, dass Veränderungen in den endokrinen Organen bei Diphtherie z. B. von Creutzfeldt und Koch in Hypophysis cerebri beobachtet worden sind. Nach Schäfer, Falta u. a. merkt man nach Diphtherie eine verminderte Tätigkeit der Nebennieren.

Die Onychogryphosis, die, wie im Falle XXII, spontan an Finger- und Zehennägeln auftritt, ist äusserst selten, und ich habe in der Literatur nur 3 ähnliche Fälle finden

können. Billroth (nach Heller zitiert) hat ein 20-jähriges Mädchen beschrieben, das seit ihrem 17. Jahre ihre Nägel klauenförmig verändert bekommen hat, ein jüngerer Bruder zeigte seit seinem 17. Jahre dieselben Veränderungen. Moty und Fromont haben über einen 22-jährigen Soldaten berichtet, dessen Nägel seit 3—4 Jahren gryphotisch geworden sind. Ausser diesen drei Fällen haben Balzer und Mercier einen an Alkoholismus, Arteriosklerose und Lungenemphysem leidenden 60-jährigen Mann beschrieben, der seit 6 Jahren gryphotische Nägel an sämtlichen Fingern bekommen hat.

Im Fall XXII bemerkt man, ausser der Onychogryphosis ein anderes eigentümliches Symptom, und zwar das zeitweise Abfallen der Nägel, eine Onychomadesis. Heller hat über einige seltene Fälle einer idiopathischen Onycholysis und Onychomadesis berichtet und sie wird sich klinisch durch Akrocyanose äussernde angioneurotische Erscheinungen in Zusammenhang gesetzt. Montgomery hat einen Fall von hereditärem und periodischem Abfall der Fingernägel beschrieben.

Als Beispiel, unter wie eigentümlichen Umständen ein spontaner Abfall der Nägel stattfinden kann, sei hier folgende Beobachtung Troifontaines angeführt. Bei einer vorher gesunden 33-jährigen Frau trat plötzlich ohne Fieber ein maniakalischer Anfall ein. Nach Verlauf von 6 Wochen wurde sie gesund. Seitdem haben sich im Februar jährlich folgende Symptome eingestellt. Die Nägel sind trocken und spröde geworden und sind im Verlaufe von 4 Wochen abgefallen, in derselben Zeit ist auch alles Haar ausgefallen. Nach 3—4 Monaten begannen die Haare und Nägel wieder zu wachsen, so dass sie am Ende des Jahres ein normales Aussehen darbot. Der Fall war bei der Veröffentlichung 4 Jahre lang beobachtet worden.

Auf Grund des in diesem Kapitel über verschiedene Nagelaffektionen Angeführten, präzisierte Schlussfolgerungen zu ziehen, ist nicht berechtigt. Die Vermutung, dass gewisse Nagelkrankheiten auf endokrinen Störungen beruhen, scheint mir jedoch früher nicht genügend beachtet worden zu sein.

Sklerodermie.

"Die Angaben in der Literatur über die Ätiologie der Sklerodermie sind recht widersprechend. Man findet doch die allerverschiedensten Dinge für die Entstehung dieser Erkrankung verantwortlich gemacht. Darüber jedoch sind die Autoren einig, dass es sich bei ihr nicht, wie früher angenommen wurde, nur um eine lokale Erkrankung der Haut handelt, sondern dass vielmehr eine Allgemeinaffektion vorliegt, die zu hochgradigen Störungen führen kann." Mit diesen Worten beginnt Mosenthin einen Aufsatz über die Ätiologie der Sklerodermie. Hier sei auch erwähnt, dass *angioneurotische Ödeme, Akroparästhesien, Erythromelalgie, Sklerodermie, Sklerodaktylie und Raynauds Gangräne,* seiner Ansicht nach, ätiologisch als eine Einheit aufgefasst werden müssen. Dieses beweist er an mehreren Fällen, wo diese Erscheinungen nach einander oder gleichzeitig auftreten können. Er kommt in seinem Aufsatz zu folgendem Schluss, über den die Autoren ganz sicher nicht einig sind. "Dass es sich bei der Sklerodermie um eine Störung der inneren Sekretion mit erhöhtem Tonus des Sympathicus handelt, möchte ich als sicher annehmen." Zu dieser Auffassung ist er teils durch genaue Untersuchung (besonders des vegetativen Nervensystemes) eines Falles von Sklerodermie, teils durch eine Zusammenstellung und Analyse der in der Literatur mitgeteilten Krankengeschichten gekommen. Welche Drüsen in erster Reihe als für die Entstehung dieser Krankheit bestimmend betrachtet

werden können, ist nicht klargestellt. Fälle von Sklerodermie, kombiniert mit Veränderungen in Thyreoidea, Parathyreoidea, Nebennieren, Keimdrüsen, Hypophyse und Mesenterialdrüsen finden sich beschrieben (vergl. Mosenthin).

Besonders in der letzten Zeit scheint man geneigt zu sein, die Erkrankung mit Thyreoideaveränderungen in Zusammenhang zu setzen, von einigen wird jedoch darauf aufmerksam gemacht, dass diese möglicherweise sekundärer Natur sein könnten, da ja bekannt ist, dass bei der Sklerodermie analoge Störungen, ausser in Haut, Knochen und Muskulatur, auch in inneren Organen vorkommen können (vergl. Luithlen).

Falta, der die Frage der Ätiologie der Sklerodermie in seinem Lehrbuch recht eingehend erörtert hat, gibt zu, dass man bei dieser Krankheit nicht selten Symptome antrifft, die auf eine pluriglanduläre Insuffizienz hindeuten, meint aber gleichwohl, dass diese sekundärer Natur sind.

Ein Zusammentreffen von Sklerodermie und Morbus Basedowi scheint nach mehreren Verfassern sehr gewöhnlich zu sein. Ditisheim teilt z. B. mit, dass dies in 47 % der von ihm beobachteten Basedowfälle der Fall gewesen ist. Andere Forscher stellen sich gegenüber den Angaben über die Bedeutung der Thyreoidea für die Sklerodermie sehr skeptisch. Jadassohn z. B. gibt an, dass die Sklerodermie in Bern, trotz der grossen Häufigkeit von Strumafällen, keineswegs gewöhnlich ist. Singer meint, dass Basedow, Myxödem und Sklerodermie einen gemeinschaftlichen Ursprung haben, und stützt sich hierbei auf die Ähnlichkeit der Leiden und die von ihm beobachteten Übergänge zwischen ihnen (vergl. Luithlen).

Als Beweis für die Schwierigkeit, eine endokrine Störung auf eine gewisse Drüse zu lokalisieren, kann erwähnt werden, dass Rasch auf dem Dermatologenkongresse in Christiania 1916 mitteilte, dass in einem Falle von Sklerodermie, wo man zunächst an Veränderungen in der Hypophyse gedacht hatte, diese sich bei der Autopsie vollkommen normal befand, während dagegen die eine Nebenniere vollständig destruiert war.

Aus dem Angeführten geht hervor, dass die Auffassung

über die Rolle der inneren Sekretion bei der Sklerodermie recht umstritten ist. Der Effekt der Organtherapie hat äusserst unsichere, vielleicht jedoch meistens negative Resultate ergeben.

In grösster Kürze seien einige eigene Erfahrungen erwähnt. Ich habe in mehreren Fällen von Akrodermatitis atroficans die Thyreoideabehandlung erprobt und in einigen Fällen hierbei eine gewisse, klinisch sich in einer verminderten Akrocyanose äussernde Besserung der vasomotorischen Symptome beobachtet, so lange die Medikation fortgesetzt wurde. In zwei Fällen von "sclerodermie en plaques", wo die Thyreoideabehandlung einige Monate lang geprüft wurde, erhielt ich keinen Effekt.

In diesem Zusammenhang sei an einen von Josefson in der Dermatologischen Gesellschaft zu Stockholm am 1. April 1914 demonstrierten Fall erinnert. Es betraf ein 13-jähriges Mädchen mit Akrocyanose, wo die Symptom bei der Thyreoideabehandlung gewichen sind. Sie hatte ausserdem an Hautveränderungen gelitten, die von Moberg als Tuberkuliden gedeutet worden waren. Durch die Thyreoideabehandlung waren auch diese letzteren verschwunden. Vielleicht haben ähnliche Fälle zu Malcolm Morris Erwähnung eines günstigen Effektes der Thyreoideabehandlung bei Hauttuberkulose, sowohl Lupus vulgaris wie Scrophuloderma, besonders bei hyperämischen und entzündlicher Formen, Anlass gegeben. Wir wissen nämlich, dass die Zirkulationsstörungen für die Entstehung der Tuberkuliden und eventuell der Hauttuberkulose eine grosse Rolle spielen. Nicht nur äussere Umstände, wie Kälte, sondern auch endokrine Störungen können in diesem Falle den Zustand verschlimmern. Rasch meint, dass die bei Tuberkulösen nicht selten vorkommenden Zeichen einer Akrocyanose mit oder ohne Erythema pernio auf einer veränderten inneren Sekretion, wahrscheinlich hypophysärer Natur, beruhen. Erythema induratum soll sich oft während der Schwangerschaft verschlechtern. Ich habe dies selbst in mehreren Fällen beobachtet und ausserdem gesehen, wie nach der Geburt die Erscheinungen schnell zurückgehen. Einen Fall dieser Krankheit habe ich bei einer Frau mit

periodisch auftretender Amenorrhoe beobachtet, und zwischen dieser und den Hauterscheinungen war ein deutlicher Parallelismus bemerkbar.

Hier sei eine Krankengeschichte näher geschildert, die mir in mehreren Beziehungen von Interesse zu sein und Anlass zu verschiedenen Reflexionen zu geben scheint.

Fall XXIII. Tuberculosis pulmonum + Tuberkuliden + Sklerodaktylie.

Karl Gottfrid W., 23 Jahr, Korrespondent. Privatpatient, später in St. Göran aufgenommen. Journal 145, 1915. Klinik A., St. Göran.

In hereditärer Beziehung nichts von Interesse. Masern mit 6 Jahren. Seitdem immer stark und gesund. Aktiver Sportsmann in den Jahren 1907—1912; war er z. B. 1910—1911 Bezirksmeister im Stabspringen. Rheumatisches Fieber 6 Wochen zu Anfang 1912. Vier Monate darauf, d. h. um Johanni, musste der Patient an einem Lymphom (Tbk ?) auf der rechten Seite des Halzes operiert werden. Zwei Monate später begann der Patient zu merken, dass die Hände und Füsse kalt und blauweiss wurden, sowie dass ein Aufschlag, zuerst an den Backen, dann an den Extremitäten und am Rumpfe, auftrat.

Seitdem haben die Erscheinungen zugenommen. Die Verschlimmerung ist nicht allmählich, sondern anfallsweise eingetreten. In der wärmeren Jahreszeit ist es bedeutend besser gewesen. Er hat wiederholt Ärzte besucht, aber ohne mehr als eine zufällige Besserung zu erhalten. Lungentuberkulose soll nicht zu konstatieren gewesen sein.

Status den 26. 3. 1915.

Der Patient ist gross, 187 cm. lang, aber äusserst mager, wiegt nicht mehr als 67 kg. (hat vor 2 Jahren 78 gewogen). Allgemeinzustand bedeutend herabgesetzt. Appetit schlecht, Schlaf weniger gut, Temperatur afebril, Puls 72. Allgemeine Hautfarbe normal, ausser an Händen und Füssen, wo eine deutliche und konstante Cyanose vorliegt. Die Haut ist an den cyanotischen Partien kallt. Die Zehen und Finger sind steif, mit glänzender, gespannter Haut, die Fingerspitzen teilweise nekrotisch und mit strahligen Narben versehen.

Herz und Lungen ohne Anmerkung.

Harn: 0 Albumin, 0 reduzierende Substanzen.

An Händen und Füssen zahlreiche erbsen- bis haselnussgrosse cyanotische Infiltrate, ein Teil mit nekrotischem oder narbigem Inhalt. Am Rumpf, besonders auf dem Rücken, teils braunrote follikuläre, kleine papulöse Effloreszenzen, teils mehr diffus squa-

möse Partien. Hier und da sind auf dem Rücken serpiginöse Herde mit narbigen Zentrum sowie zerstreute akneiforme Effloreszenzen sichtbar. Im Gesicht ist die Veränderung ebenfalls mehr diffus, besonders an den Backen und auf der Stirn. Die Haut ist gerötet, mit Telangiektasien versehen, mit Narbenbildung infiltriert und leicht schuppig. In der Peripherie akneiforme Papeln.

Verlauf. Der Patient wurde nach dem Krankenhause St. Göran gebracht. Sein Zustand verschlechterte sich allmählich. Er magerte bedeutend ab, wog am 27. 4. 1915 nur 57.2 kg. Zeichen einer Tbk in der linken Lungenspitze wurden festgestellt. Er bekam ein remittierendes Fieber mit einer Abendtemperatur bis zu 39°. Die Hautveränderungen verschlimmerten sich und auf dem Rücken entstanden Dekubitalgeschwüre. Der Patient wurde am 9. 11. 1915 aus dem Krankenhause entlassen, um nach Hause zu reisen. Er starb im Februar 1916, ich erfuhr den Todesfall aber erst nach längerer Zeit. Eine Obduktion wurde nicht vorgenommen.

Epikrise. Zur Deutung dieses Falles scheint man zu zwei Diagnosen greifen zu müssen, nämlich zu einer Kombination von Tuberkulose und Sklerodermie, eventuell Raynauds Krankheit. Es ist auffallend, dass diese Symptome gleichzeitig zwei Monate nach einer Lymphom-operation am Halse bei einem vorher starken und kräftigen Manne entstanden sind, und man fragt sich natürlich, ob das gleichzeitige Auftreten dieser anscheinend so verschiedenen Krankheiten ein reiner Zufall ist, oder ob die in einer Art Kausalzusammenhang stehen.

Dass die Sklerodermie und Raynauds Krankheit möglicherweise mit endokrinen Störungen in Verbindung stehen können, ist eben betont worden. In diesem Zusammenhange möchte ich darauf aufmerksam machen, dass Ehrmann in einem Vortrag auf dem Kongress in Wien 1913 eine Krankengeschichte geschildert hat, die auf eine merkwürdige Weise mit diesem meinem Falle übereinstimmt. Es handelte sich um eine Frau mit scrophulo-tuberkulösen Drüsen- und Hautabszessen, Lupus verrucosus am Fusse, einem ausgebreiteten, diffusen und serpiginierenden Lichen scrophulosorum sowie einem chronischen Ödem im Gesicht und sklerodermieartigen Veränderungen mit Raynauds Symptomen an Händen und Füssen. Ehrmann sagt, er sei auf Grund dieses Falles und einiger ähnlicher Beobachtungen zu der Überzeugung gekommen, dass die Sklero-

dermie und die Tuberkulose in einem gewissen Zusammenhang stehen.

Sucht man mit Hilfe der hier referierten Ansichten den eben vorgeführten Fall zu erklären, so scheint mir dies folgendermassen geschehen zu können von einem tuberkulösen Herde, wahrscheinlich einem Lymphom am Halse, ist eine Aussaat tuberkulösen Materials teils in die Haut, teils in eine der endokrinen Drüsen geschehen. In der Haut sind Tuberkuliden, durch Veränderungen einer Partie des endokrinen Drüsensystemes wieder die sklerodermieartigen Symptome entstanden.

Beweise für die Richtigkeit einer solchen Erwägung sind hier leider nicht vorhanden. Einige Zeit wurde die Organtherapie versucht (Thyreoidea). Der Patient, der damals auf dem Lande lebte, gab an, dass die Starrheit und Kälte in den Fingern sich vermindert habe, da sich aber eine starke Diarrhoe einstellte, wurde ihm geraten, mit den Thyreoideatabletten aufzuhören.

Hautatrophien.

Im Anschluss an die Sklerodermie möchte ich einige Worte über die Hautatrophien anführen. Ich will nur einen Teil dieser flüchtig berühren. Im Vorhergehenden ist die *senile Hautatrophie* und ihr wahrscheinlicher Zusammenhang mit der inneren Sekretion erwähnt worden. Dasselbe gilt von der *Akrodermatitis atroficans Herxheimer*. Eine Krankheit, deren Ursache nicht bekannt ist, deren Ätiologie aber wahrscheinlich endokrine Störungen zu Grunde liegen, ist das *Xeroderma pigmentosum Kaposi*. v. Poor hat diese Vermutung aufgeworfen und zu beweisen versucht. Seine Beweisführung wirkt sehr annehmbar und verweise ich auf diese in seiner Arbeit. Er hebt indessen hervor, dass eine Untersuchung der endokrinen Organe bei Obduktionsfällen an dieser Krankheit fehlt, und dass man somit nichts mit Sicherheit sagen kann, "doch kann aus dem klinischen Verlauf und den anatomischen Veränderungen dieser Hautkrankheiten als wahrscheinlich angenommen werden, dass ebenso wie das Myxödem, auch die Atrophia senilis cutis und das Xeroderma pigmentosum Kaposi mit den quantitativen oder qualitativen Veränderungen der inneren Sekretion in kausalem Nexus stehen".

Hier kann vielleicht auch darauf aufmerksam gemacht werden, dass eine sehr gewöhnliche Form von Hautatrophien, nämlich die *Striae distensae,* auch teilweise auf endokrinen Störungen beruhend gedacht werden kann. Gewöhnlich erklärt man ihre Entstehung durch eine Aus-

spannung der Haut, z. B. bei der Schwangerschaft. Darier betont jedoch in seinem Lehrbuche, dass diese Form der Hautatrophien nicht allein bei Anspannung der Haut, sondern auch bei Abmagerung, z. B. bei Tuberkulose, Abdominaltyphus und Nervenkrankheiten, konstatiert wird. Diese Umstände deuten, seiner Ansicht nach, auf eine spezielle Praedisposition oder eine trophische Störung als beitragende Ursache hin. Jadassohn gibt auch zu, dass toxische Einflüsse ganz sicher eine Einwirkung auf das elastische Gewebe haben. Der auflockernde Einfluss der Schwangerschaft auf die elastischen Elemente im Becken ist ja wohlbekannt, und vielleicht, scheint es mir, können ähnliche Veränderungen in der Haut für die Entstehung der Striae disponieren.

Epidermolysis bullosa hereditaria, Dermatitis herpetiformis, Pemphigus und Herpes gestationis.

Diese eigentümlichen Dermatosen, deren Pathogenese noch unermittelt ist, seien hier mit einigen Worten berührt. Was die *Epidermolysis hereditaria Köbner* betrifft, so ist sie u. a. durch ihr familiäres Auftreten gekennzeichnet. Im Vorhergehenden ist hervorgehoben worden, dass die Affektion möglicherweise zu den kongenitalen Verhornungsanomalien hinzuführen ist. Es sind auch Fälle beschrieben, wo Kombinationen verschiedener Verhornungsanomalien und der Epidermolysis vorgekommen sind. Dieses macht, dass man daran denken muss, ob die Ursache dieser Hautveränderungen nicht in derselben Richtung zu suchen ist. Da ich selbst keine Gelegenheit gehabt habe, einen typischen Fall von Epidermolysis hereditaria zu beobachten, will ich auf diese Frage nur flüchtig eingehen.

Hier sei an das eigentümliche Verhältnis erinnert, dass die Epidermolysis bullosa hereditaria bisher in Europa nur bei Personen deutscher Herkunft konstatiert worden ist. Kürzlich hat ein japanischer Arzt, Sakaguchi, eine monographische Darstellung dieser Krankheit veröffentlicht, in der sich zeigt, dass die Epidermolysis auch bei Japanern und Negern auftritt. Er kommt auf Grund seiner eingehenden Studien zu der Auffassung, dass die Ursache der Krankheit noch ein ungelöstes Rätsel ist. Ein wichtiges Ursachsmoment dürfte indessen in der Konsanguinität in der Aszendenz bei mit diesem Leiden Behafteten zu finden

sein. In sämtlichen von ihm selbst beobachteten Fällen sowie in einer Mehrzahl der veröffentlichten Krankengeschichten ist dies nämlich festgestellt worden.

Verschiedene Umstände, die bei der Prüfung des von Sakaguchi zusammengestellten reichen Materials hervorgehen, scheinen mir mit dem Gedanken an einen eventuellen endokrinen Ursprung dieser Hautveränderung im hohen Grade der Erwähnung wert zu sein.

Der Verfasser zieht bei der Besprechung des Allgemeinzustandes bei der Epidermolysis bullosa selbst den Schluss: "die Patienten sind in der Kindheit oft klein und sehen als Erwachsene oft viel älter aus als sie sind."

Oft beobachtet man Abnormitäten in der Schweisfsekretion, im allgemeinen Hyperidrose. Die Krankheit scheint in der wärmeren Jahreszeit am schwersten zu sein.

Hypotrichose findet sich in mehreren Fällen, ja sogar vollständige Kahlheit ist beschrieben (Wende, White u. a.). Dystrophische Nagelveränderung und Onycholysis sind sehr gewöhnlich, was jedoch, wenigstens in einer Reihe von Fällen, darauf beruht, dass sich bei Traumen auf dem Nagelbette Blasen gebildet haben.

Von Anderen zuweilen angegebenen komplizierenden Erscheinungen sind die Zahnanomalie und die Akrocyanose zu erwähnen. Epidermolysis bullosa bei Patienten mit Ichthyosis oder wo sich bei anderen Mitgliedern der Familie Ichthyosis findet, ist von mehreren Verfassern beobachtet worden.

Im allgemeinen ist die Krankheit während der Jugendzeit am schwersten und kann sogar zuweilen im hohen Alter verschwinden. Nach einigen Veröffentlichungen hat sich das Leiden beim Eintreten der Pubertät gebessert. Bei zwei Fällen, einem von Bonaiuti und einem von Colombini beschrieben, die seit ihrer Kindheit an schweren Formen von Epidermolysis bullosa gelitten hatten, trat bei der Heirat und Gravidität der Patienten spontan Gesundheit ein.

Wie ersichtlich gibt es verschiedene Umstände, die auf einen Zusammenhang zwischen der inneren Sekretion und der Epidermolysis bullosa hereditaria hindeuten können.

Zu beachten ist auch, dass der Gedanke hieran wahrscheinlich schon vorhanden gewesen ist. Ludvig Nielsen hat nämlich in einem Fall die Thyreoideabehandlung geprüft. Eine gewisse Besserung schien eingetreten, der Patient entzog sich aber einer fortgesetzten Beobachtung.

Die Epidermolysis bullosa hereditaria, welches Leiden zuweilen (z. B. in Dariers Lehrbuch) Pemphigus congenitalis benannt wird, wird oft zu der Pemphigusgruppe gerechnet. *Herpes gestationis* ist hier die Affektion, bei der man wohl die grösste Ursache hat, an einen endokrinen Ursprung zu denken. Dass das Leiden auf einem während der Schwangerschaft entstandenen veränderten Chemismus beruht, ist sehr wahrscheinlich. Linzer und Mayer ist es gelungen, einen Fall durch intravenöse Injektion von Serum von einer gesunden Gravida zu heilen. Ich selbst habe Gelegenheit gehabt einen Fall zu beobachten, der mich veranlasst, dieses Leiden zu berühren.

Fall XXIV. Herpes gestationis.

Ida Maria B., Arbeiterfrau, 36 Jahre. Journal 1807, 1912; 1604, 1916. Poliklinik St. Göran.

Grosse, starke Frau, die angibt, im allgemeinen gesund gewesen zu sein. Sie hat 6 Partus durchgemacht. Die 6 ersten Schwangerschaften verliefen normal. Bei der 7. Gravidität 1912 bekam sie im 6.—7. Monat einen urtikariellen und vesico-bullösen, stark juckenden Ausschlag über den grösseren Teil der Hautfläche. Sie besuchte die Poliklinik von St. Göran und wurde dort unter der Diagnose Herpes gestationis behandelt. Einige Wochen nach dem Partus begannen die Ausschläge spontan zurückzugehen. Die Patientin beobachtete selbst, dass ein gelindes Struma, das sie seit ihrem 15.—16. Jahre gehabt hat, während dieser letzten Schwangerschaft wuchs und nach derselben auf seine gewöhnliche Grösse zurückging.

Den 30. 5. 1916 besuchte sie von neuem die Poliklinik. Sie war da im 8. Monat schwanger. Jetzt hatten sich seit 14 Tagen denen bei der vorhergehenden Gravidität ähnliche Hautausschläge eingestellt. Das Struma hatte seit einigen Wochen zu wachsen und durch seine Grösse zu belästigen angefangen. Es war faustgross, fühlte sich an der Oberfläche glatt und ziemlich elastisch an.

Die Patientin erhielt ein Rezept für eine 2 % Tumenolsalbe und den Rat, dieselbe zum juckenstillenden Zweck anzuwenden.

5. 6. Der Zustand hatte sich verschlimmert. Neue Blasen und Flecke waren entstanden, das Jucken war intensiv, das Struma vergrössert und belästigte durch Druck. Die Patientin, die sehr heruntergekommen erschien, wurde durch Schleimbildung im Schlund geplagt. Ordination: Tabl. thyreoid. 0.10×3. Die äusserliche Behandlung wurde ausgesetzt.

4. 7. Die Patientin ist erst jetzt wiedergekommen und gab als Ursache an, dass sie nach einer Medikation von einigen Tagen allmählich vollständig von dem Ausschlag und den Beschwerden des Strumas befreit wurde. Als die Tabletten vor 14 Tagen aufgebraucht waren, fühlte sie sich vollkommen gesund. In der letzten Woche hatten die Erscheinungen jedoch zurückzukommen begonnen. Sie bietet nun urtikarielle und ekzemartige plaques am Rumpfe dar. Auf dem linken Arm Gruppen von bis haselnussgrossen Bullae.

16. 7. Am 7. 7. entbunden. Die Patientin hat Thyreoideatabletten genommen und ist von ihrer Hautaffektion nicht belästigt worden. Vor 3 Tagen nahm die Medizin ein Ende, und nun ist das Jucken wiedergekommen und einige Effloreszenzen am Rumpf haben sich wieder zu zeigen angefangen. Das Struma hat bedeutend abgenommen.

Epikrise. Josefson verweist in seiner letzten Arbeit auf einen Aufsatz von Schmauch, in dem dieser annimmt, dass die Ansprüche auf die fungierende Schilddrüse durch Zuführung kleiner Dosen Thyreoidea an den Körper in einem gewissen Grade vermindert werden. Als Prototyp für diese Entlastungstherapie, sagt Josefson, führt Schmauch "die vielen Fälle von vergrösserten Schilddrüsen bei Mädchen zur Zeit der Pubertät und bei Frauen in der ersten Schwangerschaft" an. "Bei einer sachgemässen Schilddrüsentherapie schicken sie die Schilddrüse gewissermassen auf Urlaub. Die Schwellung wie auch die Menstruationsbeschwerden verschwinden. Die leicht insuffiziente Schilddrüse solcher Kranken erholt sich vollkommen und arbeitet für Jahre wieder normal."

Diese Aussprüche haben mich veranlasst, in dem hier beschriebenen Falle eine Schilddrüsentherapie mit verhältnismässig kleinen Gaben zu versuchen. Das Resultat war auffallend günstig. Eine Überzeugung, ob diese Krankengeschichte mit Kombination von Thyreoideavergrösserung und Herpes gestationis ein reiner Zufall oder eine gewöhnliche Erscheinung ist, habe ich nicht gewinnen können.

Allgemeine Schlüsse über die Ätiologie der Dermatose kann dieser Fall somit nicht veranlassen.

Der Fall wurde von mir auf dem nordischen Dermatologenkongress in Christiania 1916 in Kürze erwähnt. In der nach meiner Anführung folgenden Diskussion erwähnte Rasch, dass er bei der Obduktion von zwei Fällen von Pemphigus ein Struma suprarenalis gefunden habe. C. E. Jensen hatte in einem Falle von Erythrodermia totalis, die sich bei einem Psoriatiker entwickelt hat, eine vollständige Destruktion alles Drüsengewebes in beiden Glandulae suprarenales beobachtet. Diese Umstände bewirken, dass man auch bei Fällen von Pemphigus und gleichartigen Krankheiten an die Möglichkeit einer gestörten Endokrinie als Ursache denken muss.

Im Zusammenhang an diese Dermatosen will ich an ein Leiden erinnern, von dem ich 1911 einige Fälle in der Dermatologischen Zeitschrift unter dem Namen "familiär auftretende, rezidivierende Schleimhautulzeration im Mund und Rachen" beschrieben habe. Die wesentlichste Symptomatologie der Krankheit geht aus dem Namen derselben hervor, und ich will deshalb nicht näher hierauf eingehen, sondern verweise auf den eben angeführten Aufsatz und das dort beigefügte Literaturverzeichnis. Ich nehme mir jedoch die Freiheit, hier zu zitieren, was ich dort über die Ätiologie der Krankheit angeführt habe.

"Über die Ursache der Krankheit ist nichts Sicheres bekannt. Sie scheint konstant familiär aufzutreten. In den meisten Fällen ist auch eine nervöse Belastung nachzuweisen. Einige der beschriebenen Patienten sind sogar geisteskrank gewesen (Jacobi). Die Krankheit ist deshalb von den meisten Verfassern als in einigen Zusammenhang mit Störungen des Nervensystems stehend aufgefasst worden. Kirk hat als mögliche Ursache des Leidens Veränderungen in der Thyreoidea angegeben. Jacobi und Sibley deuten die Krankheit als eine Trophoneurose ohne nähere Erklärung. Frese zeigt in seinen Fällen, dass das Leiden nicht gut infektiös sein oder von Trinkwasser, Milch oder anderen endemischen Verhältnissen herrühren kann, und sagt zum Schlusse: "Die Ätiologie meiner Fälle

ist wie bei den meisten entzündlichen Mund-Rachenerkrankungen völlig dunkel.“ Löblowitz ist der Ansicht, dass das Leiden auf einer Störung im vasomotorischen Nervensystem beruht, also eine angioneurotische Entzündung im Sinne Kreibichs ist, und betrachtet die Krankheit als analog mit der neurotischen Hautgangrän. Dass es angioneurotische Leiden gibt, die familiär auftreten, davon ist, wie bekannt, Quinckes akutes Ödem ein Beispiel. Das Leiden scheint sich durch Gemütserregung und Kummer zu verschlimmern, was wohl für einen nervösen Ursprung spricht.

Die Krankheit scheint nicht im frühesten Kindheitsalter aufzutreten, sondern ungefähr zur Pubertät zu beginnen, in den Jugendjahren und bis zu den Dreissigern ihr Maximum zu erreichen und dann an Intensität abzunehmen. Weder die Jahreszeit noch das Wetter üben, wie sich gezeigt hat, einen Einfluss aus. Bei den weiblichen Patienten war kein Zusammenhang mit der Menstruation zu vermerken.“

Betrachtet man diese Äusserung näher, so finden sich darin verschiedene Verhältnisse, die bewirken, dass man zu dem Verdachte verleitet wird, endokrine Störungen als Grundursache dieses Leidens anzunehmen.

Kirk ist ja offenbar dieser Ansicht gewesen. Ich selbst habe erst jetzt näher darüber nachgedacht, weshalb die Patienten in der Zeit, wo ich sie unter meiner Beobachtung hatte, es nicht mit der Organtherapie versucht haben.

Vitiligo.

Im Vorhergehenden ist die Bedeutung der Nebennieren für die Pigmentbildung in der Haut und den Zusammenhang des Chloasma uterinum und der Melanodermie bei Morbus Addisoni mit der inneren Sekretion hervorgehoben worden. Es ist ja ganz natürlich, dass man auch bei anderen Pigmentanomalien die Möglichkeit einer gleichartigen Ätiologie erörtern muss.

Löwy hat betont, dass Pigmentanomalien bei endokrinen Störungen sehr gewöhnlich sind, und dass man in dem Parathyreoidin ein Mittel hat, das zuweilen gute Behandlungsresultate geben kann.

Ein sehr gewöhnliches, in seiner Pathogenese aber dunkles Leiden ist *Vitiligo*. Charakteristisch für diese Pigmentanomalie ist die Neigung der depigmentierten Flecke zu symmetrischem Auftreten.

Das Leiden ist einzig und allein eine Dyschromie und die Haut ist im übrigen unverändert. Die Hautveränderungen werden allgemein als der Ausdruck einer endogenen Störung angenommen.

Frauen, besonders in den Jugendjahren, sind für diese Krankheit disponiert. Nicht selten sieht man die Vitiligo mit Morbus Basedowi, Sklerodermie, Alopecia areata und anderen auf "nervöser", eventuell endokriner Basis stehenden Affektionen kombiniert. In sämtlichen von mir in einem vorhergehenden Kapitel beschriebenen Fällen von maligner Alopecie war die Haut auffallend blass und pigmentarm.

Eine alte Beobachtung ist die, dass die Vitiligo oft bei Personen auftritt, die einer kräftigen Gemütserschütterung ausgesetzt gewesen sind.

Ich kann nicht unterlassen, über eine Krankengeschichte zu berichten, die Welander 1894 beschrieben hat, und werde seine Arbeit in recht grossem Umfange wortgetreu anführen.

"E. S. 24 Jahre, Eisenarbeiter, ist von gesunden Eltern geboren, keine hereditären Krankheitsanlagen. Er ist niemals krank gewesen, hat nicht einmal die gewöhnlichen Kinderkrankheiten, wie Masern und Scharlach, gehabt, hat niemals Syphilis gehabt. Stark und kräftig, hat er niemals ein Leiden gekannt, bis er am 7. Aug. 1892 Teilnehmer eines schweren Unglücksfalles (in Tappströms Sund) war. Er befand sich in einer kleinen Dampfschaluppe, die kenterte, wobei er, wie alle die anderen Passagiere, ins Wasser fiel; mehrere von diesen ertranken. Er selbst wurde von Unglückskameraden, die sich an ihn festzuhängen versuchten, dreimal tief ins Wasser heruntergezogen, es gelang ihm schliesslich aber, sich zu retten. Nachdem er aus dem Wasser gezogen war, erhielt er eine heftige Körpererschütterung, fühlte sich sofort ganz anders zu Mute als früher, wurde reizbar und heftig. Schon an demselben Abend, an dem der Unglücksfall eingetroffen war, wurde er, der stets ein ruhiges und fügsames Gemüt gehabt hatte, über eine Kleinigkeit äusserst erregt, wobei er in eine heftige Körpererschütterung verfiel, die eine halbe Stunde andauerte. Diese seine Reizbarkeit und Heftigkeit hat stetig fortgesetzt, und es geschah nicht selten, dass er über Kleinigkeiten in den heftigsten Zorn geriet und danach eine heftige Körpererschütterung bekam. Seit dieser Zeit war er auch ängstlich und schreckhaft, kann infolge eines unbedeutenden Anlasses zusammenfahren und zu zittern beginnen. Im übrigen hat er sich, die Veränderung in der Haut ausgenommen, gesund gefühlt.

Schon einen Monat nach dem Unglücksfall bemerkte man nämlich an der linken Hand einen weissen, rundlichen Fleck; allmählich begannen an verschiedenen Körperteilen derartige kleine Flecke zu entstehen. Da sie kein

Jucken oder Unbehaglichkeit verursachten, hat er auf ihre Entwickelung nicht so genau achtgegeben und kann nicht über ihr Wachsen und auch nicht über das Auftreten einer Reihe dunkler Flecke, teils um diese weisen Partien, teils von denselben geschieden, berichten".

Später entwickelte sich bei dem Patienten eine juckende Dermatose, eine Kombination von Lichen ruber planus und Lichen simplex chronicus. Er wurde deshalb am 17. 2. 1894 in das Krankenhaus St. Göran aufgenommen. Aus dem Status vom 26. 2. 1894, Journal 94, 1894, sei angeführt, dass der Patient stark und kräftig gebaut ist, gesund aussieht, aber nervös erscheint. Er erschreckt leicht, wobei er eine kürzere oder längere Zeit, zuweilen bis zu einer halben Stunde, in eine Nervenerschütterung verfällt. Von den Sinnesorganen nichts anzumerken, Motilität, Sensibilität, alle Reflexe normal. Harn frei von Zucker, Albumin und Zylindern.

Hierauf folgt eine Beschreibung der Hautaffektionen des Patienten. Ich will hierauf nicht eingehen, sondern begnüge mich mit einer Reproduktion der in der Arbeit Welanders befindlichen Photographien (Fig. 47).

Welander bespricht dann die drei Dermatosen und betont ihren wahrscheinlichen Zusammenhang mit dem Nervensystem. Er sagt u. a. "Was die Ursache der Vitiligo betrifft, so ist sie dunkel"; er betont jedoch, dass sie stets "une lésion d'origine nerveuse" zu sein scheint, und erwähnt, wie sie nach "un violent choc" oder "une émotion morale vive" auftritt, und ferner: "Es scheint mir keinem Zweifel zu unterliegen, dass sein durch den Unglücksfall gestörtes Nervensystem der Anlass ist und war, dass diese seine Hautaffektionen aufgetreten sind."

Ich habe versucht, diesen Patienten Welanders habhaft zu werden. Nach verschiedenen Bemühungen ist dies mir auch gelungen, jedoch erst kurz bevor der Druck meiner Arbeit begonnen hat, weshalb ich keine Gelegenheit zu eingehenden Untersuchungen hatte, und mich somit sehr kurz fassen muss.

Fall XXV. Vitiligo.

Edvard Hakon S., Metallarbeiter, geboren 1870. Privatpatient. Fig. 45, 46, 47, 48 und 49.

Nach der Entlassung aus St. Göran 1894 hat der Patient keine schwereren Krankheiten gehabt. Er ist seit 1893 verheiratet und hat 3 gesunde Kinder, 2 Söhne von 20 und 17 Jahren sowie eine Tochter von 10 Jahren. Die Frau hat keine Fehlgeburt gehabt.

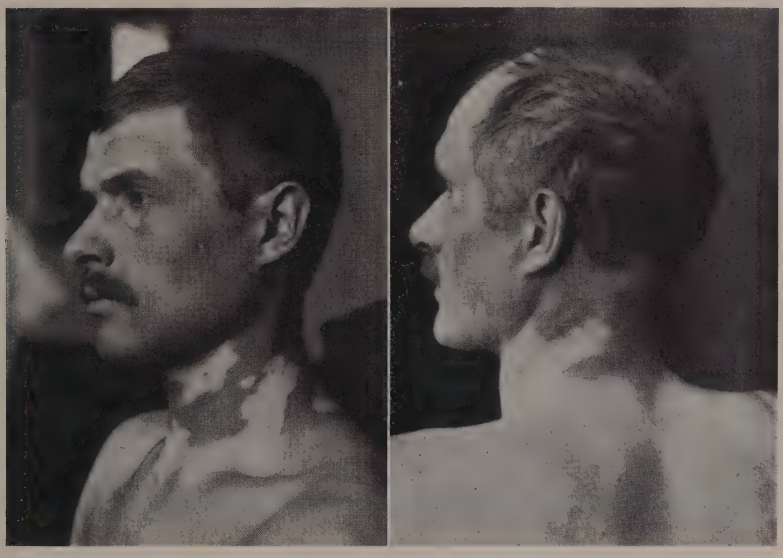

Fall XXV.

Fig. 45. Photographie Dez. 1894. Fig. 46. Photographie Febr. 1917.

Sein juckender Hautausschlag ist nach einigen Jahren verschwunden. Die vitiliginösen Veränderungen sind allmählich vorgeschritten.

Nach seiner eigenen Angabe ist der Patient düster, seine Gemütsart ist aber im allgemeinen ruhig. Die Erinnerung an den Unglücksfall 1892 steht ihm fortgesetzt in allen Einzelkeiten klar vor den Augen und hat sein Leben verdüstert. Denkt er an denselben, z. B. beim Lesen ähnlicher Ereignisse in den Zeitungen, oder wenn man nach der Ursache seines eigentümlichen Aussehens fragt oder darauf hinweist, bekommt er noch immer Anfälle von Nervenerschütterung und ist eine kürzere oder längere Zeit wie von Sinnen.

Status den 11. 2. 1917. Kräftiger, wohlgebauter Mann. Grösse 185 cm, Gewicht 92 kg. Er macht einen ruhigen und sympatischen Eindruck und scheint sehr strebsam zu sein.

Von inneren Organen nichts anzumerken. Harn frei von Albumin und Zucker. Thyreoidea palpierbar, normalgross. Zähne regelmässig, wohlerhalten. Mund- und Schlundhaut ohne Anmerkung. Genitalia normal entwickelt. Sensibilität und Reflexe scheinen ohne Anmerkung zu sein.

Die Haut ist zum grössten Teil an Armen, Beinen und Rumpf depigmentiert. Hyperpigmentierte Partien sind noch, besonders im Gesicht, verblieben.

Auf den depigmentierten Gebieten ist die Haut dünn und leicht in Falten hochzuheben. Dermographismus. Haarbekleidung normal, mit Ausnahme der vitiliginösen Partien. Die Nägel sind etwas trocken und spröde, im übrigen normalen Aussehens.

Um die Entwickelung der Depigmentierung zu zeigen, gebe ich hier einige im Februar 1894, im Dezember 1894 und schliesslich im Februar 1917 aufgenommene Bilder wieder.

Die schon unmittelbar nach dem Unglücksfall aufgetretenen psychischen Veränderungen sind bestehen geblieben. Diese haben beinahe ausschliesslich das Affektleben berührt.

1912 führte ich in der Dermatologischen Gesellschaft in Stockholm eine 23-jährige Frau mit ausgesprochener, typischer Vitiligo vor. Die Anamnese war hier gleich der im Falle XXV. Die Patientin gab nämlich an, dass die Pigmentveränderung einige Zeit nach einem 10 Jahr vorher erfolgten Ertrinkungsunglück, wo sie nahe daran war, das Leben zu verlieren, aufzutreten begonnen hatte. Leider sind meine Anzeichnungen über den Fall mangelhaft, und Versuche, Gelegenheit zu einer erneuten Untersuchung der Patientin zu erhalten, misslangen.

Von grossem Interesse scheinen mir die neuesten Bestrebungen in der Psychiatrie, den Zusammenhang Affekterscheinungen mit der inneren Sekretion, und die Art, auf welche man dies zu beweisen versucht, zu sein (vergl. Gadelius). Besonders ist man geneigt gewesen, die Emotionen in Abhängigkeit von dem kromaffinen System zu setzen. Wendet man diese Annahmen auf den hier beschriebenen Fall XXV an, so erscheint die Erklärung der eigentümlichen Kombination von Hauterscheinungen und psychischen Störungen sehr einfach. Der Chok, dem

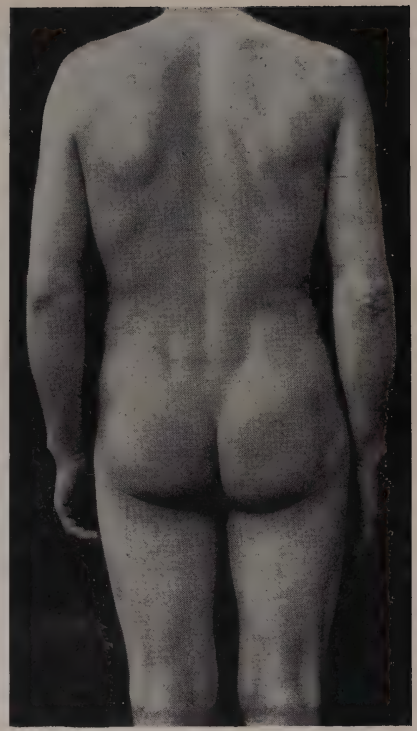

Fall XXV.

Fig. 47. Photographie Febr. 1894.

Fig. 48. Photographie Dez. 1894.

Fig. 49. Photographie Febr. 1917.

der Patient bei dem Unfall ausgesetzt gewesen ist hat auf die Nebennieren eingewirkt. Die Veränderung in ihnen hat Störungen im Affektleben hervorgerufen und allmählich auch eine in einer Vitiligo resultierende Hemmung der Fähigkeit des Organes, die Pigmentbildung in der Haut zu regeln, verursacht. Bindende Beweise für die Richtigkeit dieser Hypothese sind hier nicht vorhanden, sie erscheinen mir aber sehr einleuchtend und beachtungswert.

Wie erwähnt ist, sind schon früher wiederholt Beobachtungen über den Zusammenhang zwischen Nervenchok und Vitiligo gemacht worden. Bei der Beurteilung solcher Fälle muss man indessen sehr vorsichtig sein und darf sich nicht allzu sehr auf die Aussagen der Patienten verlassen. Dies betont Gerlach in einem kürzlich veröffentlichten Aufsatz, wo er einen Soldaten mit Haarausfall und Vitiligo beschreibt. Diese Symptome sollten im Anschluss an ein psychisches Trauma bei einem Sturmanfall aufgetreten sein. Gerlach meint jedoch bei einer näheren Analyse des Falles zu der Auffassung zu kommen, dass es sich um eine banale seborrhoische Alopecie und eine zufällig auftretende Vitiligo gehandelt hat. Er hebt auch hervor, dass Vitiligo jetzt nicht gewöhnlicher zu sein scheint, als früher (dieses ist jedoch nicht bewiesen), und doch müssen in dem jetzigen Kriege Massen von Menschen täglich Schrecken und hochgradige Angst ausstehen. Ganz sicher sind jedoch nur gewisse Individuen für diese Affektion prädisponiert, und die alte Erfahrung, dass ein psychisches Trauma bei diesen eine Vitiligo auslösen kann, ist wohl schwer ohne weiteres zu verneinen.

Leider gestatten die mangelhaften Anzeichnungen, die ich über die Vitiligofälle in St. Göran geführt habe, keine Zusammenstellung derselben. Diese Pigmentanomalie ist ja bei der Klientel einer Poliklinik für Frauen kein seltenes, zufälliges Symptom und wird deshalb nur in Ausnahmefällen der Gegenstand einer besonderen Beachtung.

In meiner Privatpraxis habe ich kürzlich einige Fälle gehabt, die ein gewisses Interesse haben. Ich will diese nur in grösster Kürze als typische Beispiele dieser Krankheit erwähnen.

Fall XXVII.

Fig. 50. Fig. 51. Fig. 52.

Fall XXVI. Vitiligo.
Viran L., 30 Jahre. Kellnerin. Privatpatient.

In hereditärer Beziehung nichts von Interesse. Sie gibt an, als Kind gesund gewesen zu sein. Die Menses begannen mit den 15. Jahre und waren 2—3 Jahre regelmässig mit Zwischenräumen von 4 Wochen och dauerten 4—5 Tage. Seitdem sind sie sparsamer geworden, kommen nur jeden 4. bis 5. Monat und dauern dann im allgemeinen nur einige Tage. Sie hat sich seitdem recht nervös gefühlt, war aber im übrigen vollkommen arbeitstüchtig. Vor 7 Jahren begannen in Arm- und Kniefalten sowie später an symmetrischen Partien über die ganze Hautfläche weisse Flecke aufzutreten. Die Flecke haben zugenommen. Sie hat mehrere Hautärzte aufgesucht, alle aber haben das Leiden als von der Behandlung wenig beeinflussbar bezeichnet. In den letzten Jahren ist die Patientin dadurch belästigt worden, dass Hände, Füsse und Nase blaurot und feuchtkalt geworden sind. Die Nägel sind dünn geworden und brechen leicht. Zeitweise ist Herzklopfen aufgetreten.

Status im Oktober 1916.

Mittelgrosse, blonde, etwas korpulente Frau. Herz und Lungen ohne Anmerkung, Harn ohne Albumin und reduzierende Substanzen. Thyreoidea ist palpierbar und erscheint normalgross. Puls 88—90.

Die Haut ist auffallend dünn und blass. Hier und da sind hyperpigmentierte, girlandenförmige Partien sichtbar. Starker Dermographismus. Deutliche Akrocyanose. Die Nägel an den Fingern sind dünn, spröde und etwas faltig. Haarbekleidung normal.

Verlauf. Die Patientin ist von mir zuerst mit Eisen und Arsenik behandelt worden, wobei eine gewisse subjektive Verbesserung eintrat. Später erhielt sie Ovarientabletten in der Gabe 0.25×3 und meint selbst, dass sie sich besser danach fühlt. Besonders die Kälte an Händen und Füssen ist, so lange sie die Tabletten nimmt, geringer. Die Pigmentveränderung wurde nicht beeinflusst.

Fall XXVII. Morbus Banti(?) + Vitiligo + Xerodermie.
Karin G., 16 Jahre. Privatpatient. Fig. 50, 51 und 52.

Der Vater und zwei Geschwister, 13 und 6 Jahre alt, leben und sind gesund, die Mutter starb mit 30 Jahren an Zuckerkrankheit. Die Patientin gibt an, immer eine dunkle Hautfarbe gehabt zu haben. Sie hat Masern, sonst aber keine Kinderkrankheiten gehabt. Sie hat nur einmal, und zwar im Januar 1915, menstruiert. Einige Zeit danach erkrankte sie an Gelbsucht und ist seitdem niemals gesund gewesen. Sie ist immer müde und matt, schläft viel, auch am Tage. Appetit schlecht. Die Haut ist trocken und schuppig geworden, Schweisfsekretion aufgehoben. An symmetrischen Stellen

an Beinen und Rumpf haben weisse Flecke aufzutreten begonnen.

Der Allgemeinzustand hat sich allmählich verschlechtert. Sie hat zeitweise Fieber bis zu 38° des Abends gehabt. Im Sommer oft Nasenbluten. Seit Mitte November hat sie sich in der Magengrube gespannt gefühlt, mit Sticken und einem Gefühl der Schwere dort.

Status den 20. 12. 1916.

Allgemeine Hautfarbe bräunlich, Sklerae von ikterischer Farbe. Das ganze Äussere infantil. Körperlänge 161 cm., Gewicht 48 kg. Von dem zarten, schwach entwickelten Körper sticht die recht reife Psyche ab.

Die Haut ist trocken, ichthyotisch, graubraun, café au lait-farbig, mit symmetrisch angeordneten Vitiligoflecken. Trockenes, schilferndes, juckendes Ekzem am Ober- und Unterbein. Kopfhaar, Augenbrauen, Wimpern sowie Nägel normal entwickelt. Crines pubis, Axillarhaare und Wollhaare fehlen beinahe, bis auf einzelne Härchen.

Thorax gracil, Mammae klein. Stimme infantil. Zähne normal. Die nicht vergrösserte Thyreoidea ist mit Leichtigkeit zu palpieren. Keine palpablen Lymphdrüsen, als bohnengrosse in den Leisten. Lungen und Herz ohne Anmerkung. Das Epigastrium ist, besonders im linken Teil, infolge der bedeutend vergrösserten Milz, deren vorderer medialer Rand in der Parasternallinie liegt, und deren unterer Pol bis an die transversale Nabelebene reicht, stark vorgebuchtet. Die Leber ist nicht palpierbar.

Harn: 0 Alb., 0 reduzierende Substanz, 0 Gallfarbstoff.

Blutuntersuchung (Dr O. Lindbom):

Hämoglobin (Sahli) 60.
Rote Blutkörperchen 3,640,000.
Weisse „ 7,400,
Neutrophile Leukozyten 71.2 %.
Lymphozyten 22 %.
Monozyten 6.8 %.

In diesen beiden Fällen, wo ausser Vitiligo auch andere Hauterscheinungen, Akrocyanose und Ichthyose — somit zwei verdächtige endokrine Störungen — vorhanden waren, scheint die Krankheit sich im Zusammenhang mit Menstruationsanomalien entwickelt zu haben. In dem Falle XXVII wurden auch einige Symptome konstatiert, die an des Vorhandensein eines Bantiähnlichen Krankheitsbildes denken lassen. Ehrmann betont, dass Vitiligo oft ein "Achtung" für den Arzt sein kann, dass der Patient ein schwereres Leiden, z. B. Abdominalgeschwülste oder andere mit Darmstörungen verbundene Veränderungen, haben kann.

Dermographismus und Vitiligo sind eine nicht ungewöhnliche Kombination.

Kürzlich hatte ich Gelegenheit, einen anderen Fall zu untersuchen, der möglicherweise im Anschluss an die beiden vorhergehenden Krankengeschichten zu erwähnen wäre. Er betraf eine 27-jährige Frau, die, mit Ausnahme eines gelinden, mit leichten Basedowerscheinungen verbundenen Strumas, gesund erschien. Während ihrer zweiten Gravidität entwickelte sich eine kleinfleckige, leukoderma-artige Vitiligo. Wassermann war negativ und Lues konnte auch, nach ihrer eigenen Angabe, ausgeschlossen werden.

Über die übrigen Pigmentanomalien, wie den kongenitalen Albuminismus, will ich hier nicht sprechen, da mir eignes Beobachtungsmaterial hierüber fehlt.

Ganz sicher ist die Ursache der Vitiligo in den verschiedenen Fällen wechselnd. Infolge der von Meirowsky, Königstein u. a. ausgeführten neueren Untersuchungen über die Pigmentbildung kann man jedoch den Verdacht hegen, dass das kromaffine System hier mit hineinspielen muss. Bei einer näheren Analyse der Vitiligofälle findet man, wie ich auch in meiner Darstellung bewiesen habe, nicht selten Symptome, die dazu beitragen, den Verdacht an das Vorhandensein einer gestörten inneren Sekretion zu verstärken.

Geschwülste.

Vielleicht wäre es richtiger gewesen, diese Frage im Zusammenhang mit der inneren Sekretion als disponierendes Moment für Hautkrankheiten zu besprechen, da aber meine Darstellung sich teilweise auf die in den letzteren Kapiteln referierten Verhältnisse stützt, habe ich dies erst jetzt zu tun geglaubt.

Ein Versuch, das Entstehen der Hautgeschwülste im allgemeinen mit der inneren Sekretion in Zusammenhang zu setzen, erscheint vielleicht auf den ersten Blick wohl kühn. Dies beabsichtige ich auch nicht mit diesen Zeilen, sondern nur, auf einige bemerkenswerte Verhältnisse aufmerksam zu machen.

Oft sieht man eine familiäre Disposition für Hautgeschwülste. "Bei Sonderlingen, geistig Zurückgebliebenen oder Schwachsinnigen trifft man oft zahlreiche und grosse Nävi; man glaubte daher, sie zu Stigmata der Degeneration stempeln zu können" (Darier).

Die Erfahrung hat gelehrt, dass verschiedene Geschwülste, z. B. *Epitheliome*, vorzugsweise im späteren Alter auftreten. Gewisse Zustände der Haut disponieren hierfür. Betrachtet man z. B. die sog. präkanzerösen Dermatosen näher, so findet man, dass ein grosser Teil von ihnen aus solchen besteht, von denen man vermuten kann, dass sie auf endokriner Basis stehen. So disponieren für die Cankroidbildung die senile Hautatrophie, das Xeroderma pigmentosum und die Keratombildungen im allgemeinen.

Patienten mit Dariers Krankheit sterben, nach Boeck, oft an Cancer, jedoch gewöhnlich in inneren Organen, z. B. Ca ventriculi.

Die senile Haut kennzeichnet sich u. a. durch das Auftreten multipler kleiner *Hämangiome, "points rubis"*. Im Vorhergehenden ist erwähnt worden, wie man beim Status thymico-lymphaticus oft die Haut mit Nävi versehen findet.

Malcolm Morris gibt an, dass er *Verrucae planae juveniles* mit guter Wirkung mit Thyreoideatabletten zu behandeln pflegt. Dasselbe gilt von den *Keloiden*. Ob man daraus über die Pathogenese dieser Leiden Schlussfolgerungen ziehen darf, ist wohl äusserst unwahrscheinlich.

Die *liniären, systematisierten Keratome* scheinen, wie ich in meinem Falle V gezeigt habe, möglicherweise auf endokriner Basis stehen zu können. Hier dürfte man jedoch die Bemerkung machen können, dass es sich nicht um eine Geschwulst im gewöhnlichen Sinne, sondern um eine geschwulstähnliche Verhornungsanomalie handelt.

Adenoma sebaceum Pringle tritt im allgemeinen bei psychisch zurückgebliebenen Individuen, in der Regel weiblichen Geschlechtes, auf. Diese Umstände können ja auf einen Zusammenhang mit endokrinen Verhältnissen hindeuten.

Syringome und *Syringocystadenome* zeigen eine grosse Ähnlichkeit mit dem *Adenoma sebaceum*. Der Unterschied ist eigentlich nur der, dass die ersteren sich von den Schweissdrüsen, die letzteren von den Talgdrüsen aus entwickeln.

Bei *Neurofibromatosis Recklinghausen* beobachtet man nicht selten ausser den Hauterscheinungen psychische Störungen und kongenitale Skelettmissbildungen. In mehreren Fällen bieten diese Patienten Zeichen einer gestörten inneren Sekretion auf.

Hintz hat eine Beobachtung über eine Frau mitgeteilt, die folgende Veränderungen aufwies: Imbecillität, Kyphoskoliose, Struma, Adenoma sebaceum und Neurofibromatosis. Die Kombination dieser Symptome bei ein und demselben Patienten verlocken natürlich, eine gemeine Ursache für dieselben zu suchen.

Hirschmann hat in einem Falle eine Kombination von Neurofibromatosis und Dermatitis herpetiformis gesehen und meint, dass dieses für einen gemeinsamen, wahrscheinlich neurogenen Ursprung beider dieser Affektionen spricht.

Besonders interessant erschien mir eine Mitteilung von Vignolo-Lutati über 3 Fälle von Recklinghausens Krankheit in derselben Familie (Kind, Mutter, Tante). Eine der Patientinnen war seit ihrer Geburt psychisch äusserst minderwertig, eine andere zeigte, ausser Neurofibromatosis, auch Symptome von Morbus Addisoni mit Asthenie, Bronzefärbung des Gesichtes und Halses, profusen Schweiss u. a.

Das gleichzeitige Auftreten von Neurofibromatosis und Morbus Addisoni oder anderen Nebennierenveränderungen ist mehrfach beobachtet worden. Wechselmann führt Mitteilungen darüber von Chauffard, Adrian und Merck an.

Wechselmann betont, dass man den Verdacht hegen muss, dass innere sekretorische Störungen bei Recklinghausens Krankheit mitwirken. Besonders weist er die Kombination derselben mit Osteomalacie, eine Verknöcherungsanomalie, die immermehr mit endokrinen Störungen in Zusammenhang gesetzt wird, nach.

In einigen beschriebenen Fällen von Neurofibromatosis, z. B. einem von Lier, fanden sich Zeichen einer gestörten Endokrinie in Form von Dystrophia adiposogenitalis. Eine Röntgenuntersuchung des Schädels ergab hier eine tiefe Depression des Daches der Keilbeinhöhle. Lier warf die Vermutung auf, dass sich ein den Hautgeschwülsten analoges Neurofibrom in der Gegend der Hypophyse befand und die Symptome von Dystrophia adiposogenitalis hervorgerufen hat. Galewsky und Kreibich haben ähnliche Beobachtungen gemacht. In einem vorhergehenden Zusammenhang habe ich erwähnt, wie die Haut bei Akromegalie zuweilen mit Mollusca pendula versehen ist.

Bei Recklinghausens Krankheit pflegen die Geschwülste oft Perioden eines vermehrten Wachsens aufzuweisen. Als ich im vorigen Jahre eine Frau mit dieser eigentümlichen Krankheit in der Dermatologischen Gesellschaft in Stockholm vorführte, bemerkte Sandman, dass er dieselbe

Patientin einige Jahre vorher beobachtet und da festgestellt habe, dass die Geschwülste während einer vorhandenen Gravidität schnell wuchsen.

Adipositas dolorosa Dercum ist eine Krankheit, die zuweilen zu den Nävi gerechnet wird (vergl. Jadassohns Note in Dariers Lehrbuch). Dercum selbst var der Ansicht, dass die Ursache dieser Krankheit in einem Dysthyreoidismus liegt. Auch andere Theorien über die Pathogenese des Leidens liegen vor, aber alle scheinen darauf hinauszugehen, dass die Ätiologie in innersekretorischen Störungen zu suchen ist. Nach Falta waren in 9 von 11 obduzierten Fällen Schilddrüsenveränderungen zu konstatieren.

Dass bei Patienten mit gewissen Formen von Hautgeschwülsten in mehreren Fällen endokrine Störungen nachzuweisen waren, ist deutlich.

Wie der nähere Zusammenhang hier aufzufassen ist ist, wie bei anderen vorher besprochenen Hauterkrankungen, z. B. Sklerodermie, nicht leicht zu entscheiden.

Ist die Geschwulstbildung das Primäre und die inneren sekretorischen Veränderungen nur eine Folge davon, oder ist das Verhältnis umgekehrt? Sind die Hautgeschwülste und die innersekretorischen Störungen vielleicht durch einen gemeinschaftlichen, noch unbekannten Faktor hervorgerufen? Dies sind Fragen, die noch nicht klargestellt sind, und deren Beantwortung somit späteren Forschungen überlassen werden muss.

Ich bin nun zum Schlusse meiner Darstellung gekommen, die, da ich hauptsächlich meine eigenen Fälle behandelt habe leider nicht so vollständig ist, wie ich es gewünscht hätte. Die hier referierten Hautkrankheiten sind sicher nicht die einzigen, bei denen man die Möglichkeit innersekretorischer Störungen als Ätiologie erörtern muss. Wie ich schon in der Einleitung hervorgehoben habe, war es nicht meine Absicht, eine vollständige Zusammenstellung über die Frage der Bedeutung der inneren Sekretion in der

Dermatologie zu liefern. Diese Probleme sind sehr verwickelt und können ihre endgültige Lösung nicht auf ein Mal bekommen, sondern erst allmählich nach langen und zeitraubenden Forschungen. Wenn es mir gelungen ist, hierzu in etwas beizutragen, so ist der Zweck dieser Arbeit erreicht worden.

Schliesslich ist es mir eine angenehme Pflicht, allen denen, die mich auf eine oder die andere Weise bei der Ausführung dieser Untersuchung unterstützt haben, meinen Dank auszusprechen. Vor allem habe ich da meinem Chef, Oberarzt am Krankenhause St. Göran, Docent Dr. med. Karl Marcus, für sein grosses Entgegenkommen, mir das reichhaltige Material des Krankenhauses zur Verfügung zu stellen, und ferner für die Liebenswürdigkeit, mit welcher er mir auf verschiedene Weise während des Ganges der Arbeit beigestanden hat, zu danken.

Den Herren Professor J. Almkvist, Professor G. Bergmark, Docent A. Josefson und Doktor V. Wigert bin ich ebenfalls für die Überlassung von Patientenmaterial und für wertvolle Aufschlüsse, sowie Herrn Doktor O. Lindbom für eine Reihe von Blutuntersuchungen Dank schuldig.

Den Kollegen am Krankenhause St. Göran sage ich hier ebenfalls meinen Dank, und vor allem meinem alten Freund Doktor Selim Birger für ein bald 8-jähriges angenehmes, tägliches Zusammenarbeiten.

Zusammenfassung und Schlussfolgerungen.

Aus dieser klinischen Studie scheint mir hervorzugehen, dass die Anwendung unserer Kenntnis der inneren Sekretion in der Dermatologie von grosser Bedeutung ist. Da die Möglichkeiten der Feststellung einer endokrinen Störung noch in einer Menge Fälle unsicher sind, ist es oft ausserordentlich schwer, den Beweis zu führen, wann eine solche vorliegt, und die Art derselben zu bestimmen. Durch verbesserte Untersuchungsmethoden auf diesem Gebiete und durch durch Zusammenstellung genau beobachteter Fälle gewonnene erweiterte Erfahrungen werden viele bisher dunkle Fragen in der Dermatologie mit grosser Wahrscheinlichkeit ihre Erklärung finden. Schon jetzt kann man jedoch folgende Schlüsse feststellen:

1. *Die endokrinen Organe und ihre Sekretion haben einen bestimmten Einfluss auf die Haut. Veränderungen in diesen Organen können Hautsymptome verursachen.*

2. *Veränderungen in der inneren Sekretion können für Hauterkrankungen disponieren. Eine normal fungierende innere Sekretion bildet einen gewissen Schutz gegen Hautkrankheiten. Endokrine Störungen müssen deshalb vom Hautarzt genau beachtet werden. Werden solche Veränderungen bei einem an Hautkrankheit leidenden Patienten konstatiert, sind sie soweit wie möglich zu korrigieren, denn schon hierdurch allein lässt sich in einem Teil der Fälle ein günstiger Effekt auf die Hautaffektionen bemerken.*

3. In keiner der in ihrer Ätiologie unerforschten Hauterkrankungen, die in dieser Arbeit zur Erörterung gekommen sind, ist es mir gelungen, sichere Beweise dafür zu erbringen, dass sie in allen Fällen ausschliesslich auf einer gestörten inneren Sekretion beruhen. In einem Teil der referierten Fälle scheint dies jedoch in einem höheren oder geringeren Grade der Fall gewesen zu sein, in einem Teil anderer wiederum waren keine Zeichen einer solchen zu konstatieren. Das Material ist zu klein und zu mangelhaft, um zu einem präzisierterem Urteil zu berechtigen.

4. Literaturstudien und eigene Beobachtungen haben es mir höchst wahrscheinlich gemacht, dass mehrere ihrer Pathogenese nach unbekannte Dermatosen eine im Grunde gleichartige endogene Ursache haben. So sieht man bei familiären Dermatosen nicht selten bei Fällen in derselben Familie verschiedene Krankheitsbilder. Fälle mit Kombinationen verschiedener Anomalien in der Verhornung, Haarbekleidung, Beschaffenheit der Nägel und Hautpigmentierung, sowie sklerodermatische und vasomotorische Prozesse sind nicht selten.

5. Wenn die im Punkte 4 genannten Hautveränderungen auf einer gemeinschaftlichen Basis stehen, sind mehrere Umstände vorhanden, die dafür sprechen, dass diese endokriner Natur sein kann. Sichere endokrine Störungen können gleichartige Hautsymptome hervorrufen. Bei Fällen der zuletzt genannten Hautkrankheiten sieht man oft Zeichen, die mehr oder weniger deutlich auf einen Zusammenhang mit der inneren Sekretion hindeuten. Zuweilen hat der Effekt der Organtherapie eine weitere Stütze hierfür gegeben. In einigen der Fälle hat sich Gelegenheit gefunden, Veränderungen in den endokrinen Organen bei der Obduktion zu konstatieren.

Literaturverzeichnis.

Abkürzungen.

Annal. D. et S. = Annales de dermatologie et syphiligraphie.
Arch. f. D. und S. = Archiv für Dermatologie und Syphilis.
Bull. D. et S. = Bulletin de la Société de Dermatologie et de Syphiligraphie.
Derm. C. = Dermatologisches Centralblatt.
Derm. Z. = Dermatologische Zeitschrift.
Derm. W. = Dermatologische Wochenschrift.
B. k. W. = Berliner klinische „
W. k. W. = Wiener „ „
W. m. W. = „ medicinische „
M. m. W. = Münchener „ „
M. f. prakt. D. = Monatshefte für praktische Dermatologie.

Afzelius, A., Zur Frage von der Lokalisation der akuten strichförmigen Dermatosen. Verhandl. des II Kongresses des Nord. Derm. Vereins, Stockholm 1913. S. 21.

Alberti, Kasuistik zur Hyperthricosis universalis. Hegars Beiträge zur Geburtshilfe und Gynäkologie 1905. N:o 9.

Anacker, Die Glashütte Valérysthal. Arch. f. öff. Ges. in Elsass-Loth. 1882.

Almkvist, J., Iakttagelser över orsakerna till de syfilitiska exanthemens olika lokalisation. Sv. läkarsällskapets handlingar 1916. Bd 42. S. 339.

Audry, C., Sur un cas d'alopécie congénitale. Journ. des maladies cut. et syph. 1902. S. 9.

Mc Auliff, Hyperthricosis, Veränderungen in den weiblichen sekundären Geschlechtsmerkmalen und innere Sekretion. The Journ. of the Am. med. Ass. Ref. in Derm. Z. 1916 N:o 11.

Babiček, J., Keratoma palmare et plantare hereditarium. Revue de medicine tcheque. Ref. in Derm. C. 1910. S. 210.

Balzer et Mercier, Onychogryphos hypertrophique. Annal D. et S. 1898. S. 345.

Barker, L. F., Exhibition of a case of Alopecia universalis. John Hopkins Hospital. Bullet. Baltimore Mars 1909. Ref. in Derm. C. 1909. S. 335.

Batut, Syphilis des ongles. Gazette hebdomadaire 1894. N:o 7, 14.

Beck, S. C., Über anatomische und funktionelle Veränderungen der Schilddrüse bei Ichthyosis. Bericht über den XI Kongress der deutsch. dermat. Gesellschaft. Wien 1913. S. 359.

Besnier, E., Keratodermia symmetrica erythematosa. Internat. Atlas 1889. Heft. 2.

Bettman, S., Über angeborenen Haarmangel. Arch. f. D. und S. 1902. Bd. IX.

— —, Über experimentelle Alopecie. V internat. Dermatologen-Kongress. Berlin 1914. Diskussion: Lassar, Blaschko, Heller, Justus, Buschke, Saalfeld, Bettmann.

Bettmann, S., Beitrag zur Lehre von den kongenitalen Dyskeratosen. Arch. f. D. und S. 1911. Bd. CX. S. 15.
— —, Fall von Pachyonychia congenita. Verhandl. der deutsch. Dermatol. Gesellschaft, X Kongress.
— —, Einführung in die Dermatologie. Verlag J. F. Bergmann. Wiesbaden 1914.
Beau, J., Sur certains caractéres de séméiologie rétrospective présentés par les ongles. Arch. gen. de med. 1846.
Biedl, A., Innere Sekretion, dritte Auflage. Verlag Urban und Schwarzenberg. Berlin 1916.
Billroth, Onychogryphosis. Arch. f. Chirurgie. Bd X.
Bircher, E., Neandertalmerkmale bei Kretinen. Zeitschr. f. Kinderheilkunde 1912. 4. S. 187.
Blaschko, A., Experimentelle Uebertragung von Alopecia areata. Transactions of the Third internat. Congress of Dermatology, London 1896. S. 705.
Bloch, Diathesen in der Dermatologie. Sonderdruck aus Verhandlungen des deutsch. Kongresses für innere Medizin XXVII Bd.
Boeck, C., Vier Fälle von Darier'schen Krankheit. Arch. f. D. und S. 1891. XXII. S. 857.
Bonnet, Über Hypothricosis congenita. Merkel und Bonnets anatomische Hefte 1892. N:o 3.
Bouchut, L. et Dujol, Un cas de sclérodermie avec atrophie thyroïdienne. Lyon. med. N:o 37. 1912.
Bouveyron, M., Les fonctions cutanées synergiques ou antagonistes de la fonctions pilipare. Gas. des hôp. 1913 N:r 92 u. 93.
Brocq-Besnier, La pratique dermatologique. Paris 1900.
Brocq, L., Érythrodermie congénitale ichtyosiforme avec hyperépidermatrophie. Arch. f. D. und S. 1902. S. 1.
— —, Der Artikel "Alopécies" in la Pratique dermatologiques.
— —, et Fage, Keratodermies symétriques palmaires et plantaires, érythrodermiques congénitales ichtyosiformes. Bull. D. et S. 1911. S. 362.
— —, Fernet et Delort, Érythrodermie ichtyosiforme symétrique circonscrite et progressive. Bull. D. et S. 1912. S. 511.
Brooke, H. G., A Classification of the primary hyperkeratosis. Third internat. Congress of Dermatology London 1896. Thansactions. S. 118.
Bruhns, C., Die atypischen Ichthyosisfälle und ihre Stellung zur Ichthyosis congenita und Ichthyosis vulgaris. Arch. f. D. und S. Bd CXIII. Lesser-Festschrift. S. 187.
Burns, F., Ein Fall von allgemeiner angeborener Keratodermie mit ungewöhnlicher Ausbreitung auf Augen, Ohren, Nasen und Mundschleimhaut. The Journal of cut. dis. incl. syph. April 1915. Ref. in Arch. f. D. und S.
Buschke, A., Klinische und experimentelle Beobachtungen über Alopecia (Hypothricosis) congenita. Arch. f. D. und S. 1911 Bd CVIII.
Cassirer, R., Die vasomotorisch-tropischen Neurosen. Lewandowsky's Handbuch.
Cedercreutz, Axel, Nyare undersökningar angående etiologien till alopecia areata. Finska Läkarsällskapets handlingar 1911. S. 285.
— —, Der Einfluss der inneren Sekretion auf die Haut und deren Adnexa. Prakt. Ergebnisse auf d. Gebiete der Haut und Geschlechtskrankheiten. III Jahrgang 1914.
Christ, J., Über kongenitale ektodermale Defekte und ihre Beziehungen zueinander: vikarierende Pigment für Haarbildung. Arch. f. D. und S. 1913. Bd 116. Heft 3.
Ciarocchi, G., Observations faites sur 547 cas d'Alopecie en aires. International Congress of Dermatology 1896. Transactions. S. 707.
Cohn, Willy, Über Ichtyosis atypica. Derm. C. 1914. S. 229.
Creutzfeldt, H. G. und Koch, R., Über Veränderungen in der Hypophysis cerebri bei Diphteri. Virchow's Archiv 1913. IV. S. 1521.
Cronquist, Carl, Zur Kenntniss der strichförmigen Hautkrankheiten. Arch. f. D. und S. 1911 Bd CX. Heft 1 u. 2. S. 121.

Darier, J., Grundriss der Dermatologie. Übersetzung von G. Zwick. Bemerkungen und Ergänzungen von J. Jadassohn. Verlag Julius Springer. Berlin 1913.
— —, Erythro-keratodermie verruqeuse en nappes, symétrique et progressive. Bull. D. et S. 1911. S. 252.
— — et Le Sourd, Pelade décalvante de cheveu totale avec lésions des ongles. Bull. D. et S. 1895, 10 November.
— — et Le Sourd, Pelade décalvante totale (récidive) avec lésions des ongles. Diskussion: Darier, Sabouraud, Brocq, Hallopeau. Annal. D. et S. 1898. S. 1009.
Delamare, Troubles trophiques des ongles cour de l'hysterie et de la maladie de Raynaud. Nouvelle Iconographie de la Salpetrière. November 1896.
Dehu, Der Artikel "Pelade" in la Pratique dermatologique.
Dubreuilh, W. et Frèche, Onychorrhexis. Transactions of the Third international Congress of Dermatology, London 1896. S. 845.
Eger, Nagelveränderungen nach akuten Krankheiten. B. k. W. 1905. 15 Mai.
Ehrmann, S., Atlas der Hautkrankheiten und der Syphilide. Verlag Gustav Fischer. Jena 1912.
— —, Die Tuberkulide. Arch. f. D. und S. CXIX. Teil I. S. 83.
— — und Fick, J., Einführung in das mikroskopische Studium der normalen und kranken Haut. Verlag Hölder. Wien 1905.
— —, und Fick, J., Kompendium der speziellen Histopatologie der Haut. Verlag Hölder. Wien 1906.
Eisenstaedt, J. S., Drei Fälle familiärer Dystrophie der Haare und Nägel. Journ. americ. med. assoc. 4 Januari 1913. Ref. in Derm. W. 1913. N:o 38. S. 1139.
Eppinger, Hans, Die Basedowsche Krankheit. Lewandowsky's Handbuch.
— —, Das Myxödem. Lewandowsky's Handbuch.
— —, und Hess L., Die Vagotonie. Verlag August Hirschwald. Berlin 1910.
— —, Rudinger und Falta, Über die Wechselwirkung der Drüsen mit innerer Sekretion. Zeitschr. für klin. Med. Bd LXVI, LXVII.
Ewald, Über die therapeutische Anwendung der Schilddrüsenpräparate. Verhandlungen des XIV Kongresses für Innere Medizin. Wiesbaden 1896. Diskussion mit vielen Redner.
Falta, W., Die Erkrankungen der Blutdrüsen. Berlin 1913.
— —, Weitere Mitteilungen über die Wechselwirkung der Drüsen mit innerer Sekretion. W. k. W.
Fauser, A., Pathologisch-serologische Befunde bei Geisteskranken aus Grund der Abderhaldschen Anschauungen und Methodik. Allgemein. Zeitschr. f. Psych. Bd 70. S. 719.
Feer, Nagelveränderungen nach Scharlach und Masern. M. m. W. 1904. N:o 40.
Finger, E., Betrachtungen über die Ätiologie der Hautkrankheiten. W. k. W. 1912.
— —, u. a., Handbuch der Geschlechtskrankheiten. Verlag Hölder. Wien 1916.
Finkbeiner, Neandertalmerkmale bei Kretinen. Zeitschr. f. Kinderheilkunde 1912, 3. S. 501.
— —, Nochmals die Kretinenfrage. Zeitschr. f. Kinderheilkunde 1912, 4. S. 199.
Fischer, E., Ein Fall von erblicher Haararmut und die Art ihrer Vererbung. Arch. f. Rassen und Gesellschaftsbiol. 1910. S. 50.
Foggie, Psoriasis of the nails recurring with pregnancy. Lancet 1901: 17 Juli. S. 461.
Fournier, A., Pelade ou pseudopelade des sujets syphilitiques? Comptes rendus de IV Congrès internat. Paris 1900. S. 412.
Fox, Colcott, Ein mit Thyreoidinextrakt behandleter Fall von Ichthyosis bei einem Kinde von 16 Monaten: Ref. in M. f. prakt D. 1911. S. 632.
Fox, H., Congenital alopecia, scleroderma, infantilism. Journal of cutaneos diseases. Februari 1914. S. 103.
Friedentahl, H., Das Vollhaarkleid des Menschen. Jena 1908. Ref. Biedl.
— —, Geschlecht und Rassenunterschiede der Behaarung. Jena 1908. Ref. Biedl.

Fulci, Franzesco, A propos d'un cas d'ichtyose foetale. Ref. in Derm. C. 1910. S. 273.
Gadelius, B., Emotionspsykologien och dess betydelse för neurologi och psykiatri. Sv. läkarsällskapets förhandlingar 1916. S. 522.
— —, Sinnessjukdomarne och den inre sekretionen. Hygiea 1914. S. 1249.
— —, Till kastrationens historia. Hygiea 1914. S. 1361.
Galewsky, F., Hautkrankheiten. Handbuch der Kinderheilkunde von Pfaundler, M., und Schlossmann, A., Bd IV. S. 427.
Gassmann, Histologische und klinische Untersuchungen über Ichtyosis. Arch. f. D. und S. 1904. Ergänzungsheft.
Gastou et Vieira, Altérations ungéales avec eburnations chez un polyurique congénital. Annal. D. et S. 1901. S. 646.
Gaucher, E., Etiologie du vitiligo. Congrès IV internat. de dermatol. Paris 1900. c. r. S. 603.
Gaucher et Croissant, Hérédo-syphilis dystrophiqe; canitie depuis l'âge de trois ans. Bull. D. et S. 1911. S. 282.
Gerlach, K. W., Weisswerden der Haare und Haarausfall nach psychischen Trauma oder Vitiligo mit seborrhoischen Alopecie? Derm. Z. 1916. N:o 9. S. 545.
Ginglinger, Über abnorme Lokalisation der Ichtyosis. Strassburg 1897.
Giovannini, Über einen Fall von Ichtyosis mit Hyperthrophie der Schweissdrüsen. Arch. f. D. und S. 1894. Bd 27. S. 3.
Guilford, S. H., Eine Zahnanomalie, übersetzt von F. Tanzer. W. m. W. 1883. N:o 37.
Gutmann, C., Leukonychia totalis in zwei Generationen. Derm. C. 1913. S. 355.
Halban, J., Über ein bisher nicht beachtetes Schwangerschaftssymptom (Hypertrichosis graviditatis). W. k. W. N:o 1. 1906.
Hahn, E., Ueber das Keratoma palmare et plantare hereditarium mit besonderer Berücksichtigung der Vererbungsfrage. Derm. Z. Bd XVIII. 1911. Ergänzungsheft; S. 138.
Hammer, F., Die Bedeutung der Vererbung für die Haut und ihre Erkrankungen. Verhandl. der deutsch. Derm. Gesellsch. X Kongress. Frankfurt a. M. 1908. S. 71.
Haslund, P., Neglesyfilis(?). Dansk Dermatol. Selskabs Forhandl. Mai 1909.
Heinsheimer, Friedrich, Entwickelung und jetziger Stand der Schilddrüsenbehandlung. Verlag J. F. Lehmann. München 1895.
Heller, J., Die Krankheiten der Nägel. Berlin 1900.
— —, Nagelkrankheiten in Mraček's Handbuch.
— —, Einige Ergebnisse der Vergleichender Pathologie der Alopecie. Derm. Z. 1908. Bd XV.
— —, Zur Kasuistik seltener Nagelerkrankungen. Zur Pathogenes der Onycholysis. Derm. Z. 1912. N:o 7. S. 609.
— —, Späte posthyphöse maligne totale Alopecie und Koilonychie der Fingernägel. Derm. Z. 1911. Bd XVIII. S. 969.
Hertoghe, E., und Spiegelberg, J. H., Die Rolle der Schilddrüse bei Stillstand und Hemmung des Wachstums und der Entwickelung und der chronische gutartige Hypothyreoidismus. Verlag J. F. Lehmann. München 1900.
Hintz, A., Ein Fall von Naevus Pringle und Neurofibromatosis. Arch. f. D. und S. 1911. S. 277.
Hirschmann, C., Über das gleichzeitige Vorkommen einer Neurofibromatosis und Dermatitis herpetiformis Dühring. Halle 1912.
His, Geschichtliches und Diathesen in der Inneren Medicin. Sonderdruck aus Verhandlungen des deutsch. Kongresses für innere Medicin XXVIII B.
Holmgren, I., Über den Einfluss der Basedow'schen Krankheit und verwandter Zustände auf das Längenwachstum nebst einigen Gesetzen der Ossifikation. Verlag Metzger und Wittig. Leipzig 1909.
Hovorka und Ehlers, Mal de Meleda. Arch. f. D. und S. 1897. Bd XL. S. 251.
Jacquet, L., Nature et traitement de la pelade. Annal. D. et S. 1912. S. 97.
— — et Rousseau-Decelle, Pelade chez un acromégalique. Bull. D. et S. 1912. S. 1912.

Jadassohn, J., Hautkrankheiten und Stoffwechsel-Anomalien. Referat erstattet dem V internationalen Dermatologen-Kongress in Berlin 1904. Verlag Hirschwald. Berlin 1905.
— —, Familiäre Blasenbildung auf kongenitaler Basis. Keratoma palmare und plantare, Atrophie und Pigmentierung der Haut. Verhandl. der deutsch. dermatol. Gesellsch. IX Kongress. Bern 1906. S. 381.
— —, Die Tuberkulide. Arch. f. D. und S. 1914. Bd CXIX. Teil I. S. 10.
— — und Lewandowsky, Pachyonychia congenita. Iconografia derm. I.
Jersild, O., Tilfaelde af Neglelidelse sammen med alopecia decalvans. Dansk dermatol. Selskab. 7 Dec. 1904.
Jesionek, A., Biologie der gesunden und kranken Haut. Verlag F. C. W. Vogel. Leipzig 1916.
Jessner, S., Des Haarschwunds Ursachen und Behandlung. Verlag A. Stuber. Würzburg 1907.
Josefson, A., Dentition, hårutveckling och inre sekretion. Hygiea 1914.
— —, Hutchinsons Zähne als Ausdruck der Insuffizienz der Schilddrüse. Derm. W. 1914. Bd 58. S. 545.
— —, Om endokrina skelett- och utvecklingsrubbningar. Svenska läkaresällskapets handlingar 1915. Bd 41. S. 1.
— —, Atrichia congenita und innere Sekretion. Arch. f. D. und S. 1916. Bd CXXIII. Heft I. S. 139.
— — und Sundquist, Alma, Fall av abnorm tillväxt i förening med bristfällig utveckling av genitalia. Hygiea. Festband 1908. N:r 39.
Joseph, Max, Zur Ätiologie der Alopecia areata. Zbl. f. med. Wiss. 1888. N:r 5.
— —, Über ungewöhnliche Ichtyosisformen. Bericht über die Verhandlungen des IV Congresses der deutsch. dermatol. Gesellschaft. Breslau 1894. Ref. in Arch. f. D. und S. 1894. Bd 29. S. 144.
Juliusberger, Vorstellung einer Patientin mit hochgradiger Veränderung teils chronisch entzündlicher, teils hyperkeratotischer Natur an Händen, Hals und Gesicht. Verhandl. der deutsch. derm. Gesellschaft. VII Kongress. Diskussion: Ehlers, Touton, Veil, Herxheimer, Matzenauer.
Kaposi, Lehrbuch der Hautkrankheiten. Wien und Leipzig 1887.
Krabbe, K. H., Insufficientia pluriglandularis. Ugeskrift for Læger 1916. N:r 33.
Kraepelin, Psychiatrie. Bd III. Verlag Barth. Leipzig 1913.
Klotz, H. G., Lésions trophonéurotiques des ongles. Annal. D. et S. 1897. S. 1191.
Kölle, W., Kasuistisches und Therapeutisches zur Sklerodermie. M. m. W. 1913. S. 864.
— —, Weiteres zur Behandlung der Sklerodermie mit Cöliacin. M. m. W. 1913. S. 24.
Kranz, Innere Sekretion, Kieferbildung und Dentition. Beiträge zur klin. Chirurgie 1912. Bd 82. Heft. I.
Krans, Beiträge zur Kenntniss der Alopecia congenita. Arch. f. D. und S. 1903. Bd LXVI.
Kyrle, J., Über Entwicklungsstörungen der menschlichen Keimdrüsen in Jugendalter. W. k. W. 1910. S. 1583.
— —, Genitalunterentwicklung bei Knaben und Hautkrankheiten. Arch. f. D. u. S. Mai 1914. Bd CXIX. I Teil. S. 165.
Lassar, O., Les pelades. Comptes rendus de IV Congrès internat. de dermatol. et Syph. Paris 1900. S. 371.
Léjard, Trophische Störungen der Nägel, Haare und Zähne bei der Kretins. Ref. in M. f. prakt. D. 1893. S. 341.
Lenglet, Dyskeratoses congenitales et leurs associations morbides. Annal. D. et S. 1903. S. 369.
Lévi et de Rothschild, Nouvelles études sur la physio-pathologie du corps thyreoïde et des autres glandes endocrines. Paris 1911.
Leri, André, Die Akromegali. Lewandowsky's Handbuch.
Lesser, E., Haut und Geschlechtskrankheiten. Verlag Vogel. Leipzig 1906.
Leven, L., Alopecia totalis (maligna) mit Nagelatrophie. M. f. prakt. D. 1902. Bd 35.

Levin und Heller, Die Sklerodermie, eine monographische Studie. Berlin 1895.
Lewin, Keratosis multiformis. B. k. W. 1895. N:o 37, 38.
Lewandowsky, F., Keratosis follicularis disseminata, Pachyonychia congenita, Leukokeratosis linguae bei zwei Geschwistern. Tuberculosis fungosa, verrucosa, lymphangiectatica. Verhandl. der derm. Gesellsch. IX Kongress. Bern 1906. S. 333.
Lewandowsky, M., Handbuch der Neurologie. Verlag Julius Springer. Berlin 1913.
Lichtenstern, Robert, Mit Erfolg ausgeführte Hodentransplantation am Menschen. M. m. W. 9 Mai 1916. S. 673.
Lier, W., Fall von neurofibromatosis Recklinghausen. Diskussion: Galewsky, Kreibich. XI Kongress der deutsch. derm. Gesellsch. Wien. Sept. 1913. S. 176.
Lindstedt, F., Om utvecklingen och det nuvarande läget av frågan om de s. k. avvärgningsfermenten (Abderhalden) jämte undersökningar över graviditetsreaktionens specificitet. Hygiea 1915.
Linzer und Mayer, Ein Versuch Schwangerschaftstoxikosen durch Einspritzungen von Schwangerschaftserum zu heilen. M. m. W. 1910.
Lomer, G., Untersuchungen über juvenile Demenz mit einem Heilvorschlag. Allgemein. Zeitschr. f. Psych. Bd 62. S. 387.
Löwenheim, Ein Fall von Ichtyosis und Hyperkeratosis palmaris et plantaris. Arch. f. D. und S. 1901. Bd 56. S. 147.
— —, Symmetrische Nagelerkrankung. Arch. f. D. und S. Bd 56. S. 146.
Löwy, M., Aetiologische und therapeutische Erfahrungen über Vitiligo. Prager med. Wochenschrift 1911. N:o 3.
Luithlen, Fr., Epidermolysis bullosa hereditaria (Köbner). Artikel in Mraćek's Handbuch. Bd I. S. 738.
— —, Über Enstehung von Gefässerweiterung und abnormen Hautreaktion. Derm. W. Jahrgang LIV. S. 486.
Lundborg, H., Ueber Degeneration und degenerierte Geschlechte in Schweden. Verlag Isaac Marcus. Stockholm 1901.
Meirowsky, E., Über einen biologischen Nachweis der Wirkung von Hautextrakten. M. m. W. 1912. S. 1041.
— —, Der gegenwärtige Stand der Pigmentfrage. Strahlentherapie 1913. Bd 2. H 1.
Mentberger, Einen Fall von Alopecia totalis. Strassburger dermatol. Gesellschaft. 10 Mai 1914.
Mibelli, V., Les pelades. Comptes rendus de IV Congrès internat. de dermatol. et syph. Paris 1900. S. 339.
Milian, M., Pelade et syphilis. Diskussion: Jacquet. Bull. D. et S. 1911. S. 38.
De Molènes, Sur un cas d'alopecie congénitale. Annal. D. et S. 1890. S. 548.
Moll, A., Handbuch der Sexualwissenschaft. Leipzig 1912.
Möller, Magnus, Demonstration af tre syskon med keratoma hereditarium palmare et plantare. Dermatol. sällskapets i Stockholm förhandl. 1903. Hygiea.
Montgomery, D. W., Ein Fall von hereditären und continuirlichen Abfall der Fingernägel. Ref. in Arch. f. D. und S. 1898. Bd XLVI. S. 115.
Morris, Malcolm, The internal. secretion in the relation to dermatology. Brit. med. journ. 1913. N:o 2733, S. 1037.
Mosenthin, H., Ein Fall von Sklerodermie, seine Beziehung zur inneren Sekretion und Bemerkungen über die Ätiologie dieser Erkrankung. Arch. f. D. und S. 1913. Bd 118. S. 613.
Moty et Fromont, Dystrophie hystérique. Annal. D. et S. 1898. S. 927.
Mraćek, F., Handbuch der Hautkrankheiten. Verlag Hölder. Wien 1905.
Müller, C., Zur Kasuistik der kongenitalen Onychogryphos. M. m. W. 1904. N:o 49. S. 2180.
Neumann, Über Keratoma hereditarium. Arch. f. D. und S. 1898. Bd. 42. S. 163.
Nicolle et Hallipré, Maladies familiales des cheveux et des ongles. Annal. D. et S. 1895. S. 804.
Nielsen, Ludv., Leukonychia totalis. Dansk dermatol. Selskabs Forhandl. 1904, Oktober.

Nielsen, Ludv., Ichtyosis med delvis atypisk Lokalisation og Sklerodaktyli i den tidligste Barndom. Dansk dermatol. Selskabs Forhandl. 1899, Februari.
— —, Epidermolysis bullosa hereditaria. Dansk dermatol. Selskabs Forhandl. 1899, Februari.
Nobl, G., Studien zur Aetiologie der Alopecia areata. W. m. W. 1911 N:o 17.
Norman, Meachen and Provis, A case of alopecia areata totalis cured by pregnancy and relapsing with the re-establishment of the menses. British journal of dermatology. 1912, Juli. Ref.
Olow, J., Ett fall af menstruatio præcox. Allm. Svenska Läkartidningen 1916. S. 751.
Östreicher, Sitzungsberichte der Berliner dermatol. Vereinigung. 5 Nov. 1889. Ref. in Arch. f. D. und S. 1891. Bd 23. S. 837.
Pavlov, Les pelades. Comptes. rendus de IV Congrès internat. de dermatol. et syph. Paris 1900. S. 371.
Petersen, Hj., Kongenitale familiäre hereditäre Alopezie auf des Basis eines hypothyreoidismus. Derm. Z. 1915 N:o 4. S. 202.
Petrini, Influence de la grossesse sur le Psoriasis vulgaire. Bull. D. et S. 1912. S. 484.
Pfannenstill, S. A., Om myxödem. Hygiea 1897. S. 537.
Pfaundler, Diathesen in der Kinderheilkunde. Sonderdruck aus Verhandl. des deutsch. Kongresses für innere Medizin. Bd XXVIII.
Le Pileur, Trophoneurotische Veränderungen der Nägel nach Syphilis. Societé française de dermatologie. 1897, 20 Mai.
Pincus, Ein fall von Hypothricosis (Alopecia congenita). Arch. f. D. und S. 1889. Bd I.
Polland, Rudolf, Weitere Beiträge zur Dermatosis dysmenorrhoica symmetrica (Matzenauer-Polland). Arch. f. D. und S. 1913. S. 260.
Pontoppidan, B., Bericht über III Kongress des Vereins nordischer Dermatologen in Christiania 12—15 Juni 1916. Derm. Z. 1916. N:o 9. S. 551.
v. Poór, F., Über die Beziehung einiger Hautkrankheiten zu der "inneren Sekretion". Derm. W. 1913. S. 779, 826.
Poulsen, Waldemar, Ochronotiske Tilstande hos Mennesker og Dyr. Köpenhavn 1910.
Radaeli, Caso singolare di cheratoma palmare et plantare. Giorn. ital. delle mal. ven. e della pella. Ref. in Derm. C. 1910. S. 305.
Rasch, C., Hudens Sygdome. Gyldendalske Verlag. Kopenhagen 1909.
— —, Sklerodermie mit Affektionen der Mundschleimhaut und Basedow-Addison-Symptomen. Derm. Z. 1912. N:o 3. S. 244.
— —, Erythrodermia exfoliativa universalis congenita familiaris. Derm. Z. Bd VIII. S. 669.
— —, Multiple Hyperkeratoser i Haandflader og Fodsaaler hos 4 Søskende. Negleaffektion. Dansk dermatol. Selskabs Forhandl. 1902, Februari.
Riecke, E., Lehrbuch der Haut und Geschlechtskrankheiten. Verlag G. Fischer. Jena 1909.
Rock, H., Beitrag zur Kenntniss der Alopecia neurotica. Derm. W. Bd LVI. S. 661.
Rosenhauer, P., Über Syphilis der Schilddrüse. Inaug.-Dissert. Leipzig 1909.
Rummo e Ferranini, Geroderma genitodistrofico. Rif. med. 1897. Ref. nach Biedl.
Sabourand, R., Maladies du cuir chevelu. Masson et C:ie Paris 1902.
— —, Sur les origines de la pelade. Transactions of the third internat. Congress of dermatology. London 1896. S. 703.
— —, Nouvelles recherches sur l'étiologie de la pelade. Annal. D. et S. 1913. S. 89.
— —, Pelade et goître exophtalmique. Annal. D. et S. 1913. S. 140.
— — et Vernes, De la réaction de Wassermann aux peladiques. Annal. D. et S. 1911. S. 257.
Sacchi, Di un caso di gigantismo infantile con tumore del testiculo. Riv. sper. di freniatria. 1895. S. 149. Ref. nach Biedl.

Sack, A., Haarkrankheiten. Mraćek's Handbuch. Bd IV. 2 Häfte. S. 366.
Sakaguchi, Y., Über die Epidermolysis bullosa hereditaria Köbner. Arch. f. D. u. S. 1916. Bd 121. S. 379.
Sattler, H., Basedow'sche Krankheit. Gærfe-Saemisch, Handbuch der gesamten Augenheilkunde. Leipzig 1908.
Saenger, A., Hypothyreoidismus (Forme fruste des Myxödems). Derm. W. 1913. Bd 56. S. 358.
Schäfer, E. A., The endocrine organs. London 1916.
Scheuer und Kohn, Vergleichende Befunde bei Hypertrichosis des Menschen und des Hundes. Arch. f. D. und S. 1911. Bd CVII. S. 335.
Schiötz, C., Katarakt og indere Sekretion. Norsk mag. f. Lægev. 1913. N:o 9.
Schleicher, Max, Zur Ätiologie der Onychogryphosis und der subungualen Hyperkeratose. Derm. W. 1916. S. 691.
Schmauch, G., Die Schilddrüse der Frau und ihr Einfluss auf Menstruation und Schwangerschaft. Monatschr. f. Geburtsh. u. Gyn. 1913. N:r 38. S. 622.
Schüller, Arthur, Dystrofia adiposo-genitalis. Lewandowsky's Handbuch.
Schwimmer, Die neuropathischen Dermatosen. Wien 1883.
Sederholm, E., Fälle von Keratoma hereditarium palmare et plantare. Verhandl. des II. Kongresses der Nord. dermatol. Vereins. Stockholm 1913. S. 105.
Singer, Zur Pathologie der Sklerodermie. B. k. W. 1895.
Söderbaum, P., Om frekvensen av struma inom Dalarne och Gefleborgs län. Sjette allmänna svenska läkarmötets förhandlingar 1893.
Strandberg, J., Familiär auftretende, rezidivierende Schleimhautulcerationen im Mund und Rachen. Derm. Z. 1911. Bd 18. Heft 9.
— —, Einige Worte über Onychogryphosis. Nord. med. Arch. 1914. Abt. II. N:o 3.
— —, Om kongenital hypotrichosis. Diskussion: A. Josefson. Sv. Läkaresällskapets förhandl. 1914, 13 Oktober.
— —, Beitrag zur Kenntniss seltener Nagelkrankheiten. Derm. Z. 1915. Bd XXII. Heft. 5.
Sympson, Congenital deformations of the nails. Lancet 1888.
Tandler, J. und Grosz, S., Einfluss der Kastration auf den Organismus. W. k. W. 1907.
— —, Die Skopzen. Arch. f. Entwickelungsmekanik 1910. S. 235. Ref.
— —, Die biologischen Grundlagen der sekundären Geschlechtskaraktere. Berlin 1913. Ref.
Tendlau, B., Über einem Fall von Hypoplacie der Haut und völliger Anidrosis. B. k. W. 1900. N:o 47.
— —, Über angeborene und erworbene Atrophia cutis idiopatica. Virchow's Archiv Bd 167. S. 465.
Tommasoli, Über die pathologische Histologie und Entwicklung der Ichtyose. Annal. D. et S. 1893.
Troell, A., Några försök att experimentellt åstadkomma tillstånd av sympaticotonus, vagotonus och hyperthyreoidism. Allm. Svenska Läkartidningen 1916. N:r 6.
Troisfontaines, Alopécie et chute des ongles periodiques. Ref. in Derm. C. 1909. S. 117.
Tschisch, W. F., Die Katatonie. Ref. in Allgemein. Zeitschr. f. Psych. Bd 57. S. 138.
Unna, P. G., Über das Keratoma palmare et plantare hereditarium. Vierteljahressch. für Derm. 1883.
— —, Die Histopathologie der Hautkrankheiten. Verlag Hirschwald. Berlin 1894.
Vignolo-Lutati, Sopra due casi di malatia di Recklinghausen. Ref. in Derm. C. 1910. S. 305.
— —, Über die experimentellen Alopecien durch Abrin. Arch. f. D. und S. 1912. Bd CXI. S. 549.
Virchow, Zur normalen und pathologischen Anatomie der Nägel, insbesondere über hornige Entartung und Pilzbildung an den Nägel. Verhandl. der Würzburger med. physical. Gesellschaft 1855. S. 83.
Vogel, Die Nägel bei fieberhaften Krankheiten. Deutsch. Arkiv f. klin. Med.

Vörner, Zur Kenntnis des Keratoma hereditarium palmare et plantare. Arch. f. D. und S. 1901. Bd 55. S. 289.
Waelsch, L., Über Veränderungen der Achselschweissdrüsen während der Gravidität.
Walker, N., Les pelades. Comptes rendus de IV Congrès internat. de dermatol. et syph. Paris 1900. S. 395.
Wechselmann, W., Über osteomalacische Veränderungen bei Neurofibromatose. Dermatologische Studien Bd 20. (Unna Festschrift. Bd I).
— — und Loewy, Untersuchung an drei blutsverwandten Personen mit ektodermalen Hemmungsmissbildungen, besonders des Hautdrüsensystems. B. k. W. 1911. N:o 30.
Weill, E. et Moriquand, Ichtyose et Glande thyreoïde. La Presse medicale 1909. N:o 14.
Welander, E., Fall af lichen ruber planus, lichen simplex chronicus (Vidal, neurodermite chronique circonscrite, Brocq et Jacquet) och vitiligo. Hygiea 1894 I. S. 354 und in Annal. D. et S. 1894. S. 645.
— —, Fehlerhafte Zahnbildung bei erworbener Syphilis. Nord. med. Arkiv 1895.
White, Ch., Dystrophia pilorum et unguium hereditaria. Journ. of cutan. and gen.-ur. diseases 1896. S. 220.
White, Ch. J., Keratosis palmaris et plantaris hereditaria. Americ. dermatol. association 1911, 26 Mai.
Wiesel, J., Agenitalismus und Hypogenitalismus. Lewandowsky's Handbuch.
— —, Der Status thymico-lymfaticus. Lewandowsky's Handbuch.
— —, Krankheiten der Nebennieren. Lewandowsky's Handbuch.
Wilson, A. Garrick, Three cases of hereditary hyperkeratosis of the nail-bed. Brit. Journ. of Derm. 1905. S. 13.
Winfield van Cott, A contribution to the etiology of congenital Ichtyosis. Journ. of cutan. and gen.-ur diseases 1897. S. 516.
Wölfler, Über einen Fall von Sklerodermie und Onychogryphosis. Zeitschr. f. Heilkunde 1881.
Ziegler, Über Alopecia congenita. Arch. f. D. und S. Bd XXXIX. 1897.
Zinsser, F., Syphilis und syphilisähnliche Erkrankungen des Mundes. Verlag Urban & Schwarzenberg. Berlin-Wien 1912.
v. Zumbusch, L., Die Beziehungen der Hautkrankheiten zu Krankheiten anderer Organe. In Jesionek, Prakt. Ergebnisse auf dem Gebiete der Haut und Geschlechtskrankheiten 1910. S. 267.

WELLCOME LIBRARY INSTITUTE

Berichtigungen.

Seite 38 und 40, Zeile 3. v. u. lies: *Keratosis*, statt Keratotis.
— 44, Zeile 8. v. u. lies: *wirbelsäule*, statt wirbelsäure.
—. 63, Zeile 9. v. u. lies: *transversaler*, statt universaler.
— 110, Zeile 16. v. o. lies: *wurde ein sehr starker Dermographismus*, statt wurden ein sehr starker Dermagraphismus.
— 124, Zeile 17. v. o. lies: *distalen*, statt proximalen.